ANNALES
D'ANATOMIE PATHOLOGIQUE
ET D'ANATOMIE NORMALE
MÉDICO-CHIRURGICALE

ONZIÈME ANNÉE — *N° 4* — *AVRIL 1934*

MÉMOIRES ORIGINAUX

ANATOMIE DU DUODÉNUM ENVISAGÉE AU POINT DE VUE MÉDICO-CHIRURGICAL (1)

par

Raymond GRÉGOIRE

LES CONNEXIONS DU DUODÉNUM ENVISAGÉES DU POINT DE VUE MÉDICO-CHIRURGICAL

Le duodénum enveloppe dans sa courbe la tête du pancréas à laquelle il est intimement uni. Les voies d'excrétion de cette glande, unies à celles du foie, déversent dans cette anse les sécrétions pancréatiques et biliaires.

Au point de vue médico-chirurgical, duodénum et pancréas forment un tout auquel on donne parfois, en clinique, le nom de duodéno-pancréas. De fait, les affections de l'un réagissent le plus souvent sur l'autre et inversement. L'intrication intime fait qu'il est aussi impossible d'enlever chirurgicalement l'un que l'autre et les nécessités vitales interdisent l'ablation en masse. Enfin, les voies d'abord et les techniques opératoires sont le plus souvent communes à l'un et à l'autre.

(1) Voir la première partie de ce travail dans le n° 3, mars 1934, des *Annales d'Anatomie pathologique*.

Aussi nous faudra-t-il d'abord étudier les connexions qui unissent ces deux organes.

Le bloc duodéno-pancréas est le plus profond des organes de la région thoraco-abdominale. Il se trouve placé derrière l'estomac et le foie qui cachent la moitié supérieure, derrière le côlon transverse et les anses grêles qui cachent la moitié inférieure. Au-dessus de l'ombilic, la distance est assez grande qui sépare le duodénum de la peau ; au-dessous de l'ombilic, le duodénum n'est qu'à quelques centimètres de la surface dans l'état de vacuité de l'intestin (voir fig. 1).

Seule cette face antérieure est réellement médico-chirurgicale. Par là, on peut explorer cliniquement le duodénum, dans la limite du possible. Par là, on aborde l'organe et l'on intervient sur lui. Aussi est-ce du duodéno-pancréas, vu en chirurgien, par-devant, que nous étudierons les connexions.

En arrière, le duodéno-pancréas repose sur un enchevêtrement de vaisseaux artériels et veineux qui rendrait redoutable toute tentative d'intervention. Et comme cette face repose sur le plan résistant du squelette vertébral, elle est inexplorable en clinique.

1° Connexions du duodénum avec le pancréas. — Duodénum et pancréas sont intimement unis l'un à l'autre, au point même qu'il existe, à certains endroits, une véritable pénétration des lobules glandulaires dans l'épaisseur des tuniques intestinales.

Le duodénum enveloppe, dans sa courbe, la tête de la glande, et la glande se creuse en gouttière pour recevoir l'intestin. Ainsi le duodénum se trouve-t-il placé, dans le pourtour de la tête pancréatique, comme un pneu sur une jante.

Cependant, le duodénum n'est pas logé tout entier dans la gouttière pancréatique. Les deux ou trois premiers centimètres restent libres et flottants, car ils sont contenus dans l'écartement des deux feuillets du petit épiploon.

Le duodénum n'est donc logé dans la gouttière glandulaire qu'à partir de la seconde moitié de sa première portion.

L'entrée de cette gouttière est fortement marquée et ses bords se relèvent en deux tubercules. Le tubercule postérieur est toujours assez prononcé. Il arrive même qu'il dépasse en haut le bord supérieur du duodénum et remonte au-devant du pédicule hépatique, entre le cholédoque et la veine porte, dans l'écartement des feuillets du petit épiploon, ce qui l'a fait désigner, par la plupart des auteurs, sous le nom de tubercule omental. Mais comme il s'oppose à l'autre tubercule que nous allons voir et comme il borne en arrière l'entrée de la gouttière duodénale, comme l'autre la borne en avant, nous préférons l'appeler le *tubercule pancréatique postérieur.*

Le second tubercule, ou *tubercule pancréatique antérieur*, fait face au précédent. Il est toujours moins marqué que lui; beaucoup d'anatomistes l'ont représenté sans le désigner. Il manque quelquefois. Il fait une saillie conique qui empiète plus ou moins sur la face antérieure du duodénum.

L'entrée de la gouttière pancréatique est donc fortement indiquée et, contrairement à ce que nous allons constater bientôt, ici c'est en arrière que le pancréas enveloppe davantage l'intestin.

L'entrée de la gouttière pancréatique est croisée par l'artère gastro-duodénale qui passe sous la première portion du duodénum à l'union de sa partie mobile et de sa partie fixe. Cette artère croise donc le pied des deux tubercules que nous venons de décrire.

La gouttière glandulaire reste profonde jusqu'à l'origine de la deuxième partie du duodénum. Mais dès ce point, sa lèvre postérieure devient moins saillante dans le plus grand nombre des cas. Au contraire, sa lèvre antérieure empiète largement sur la face antérieure de l'intestin dont elle cache à peu près le tiers interne. C'est au fond de cette partie de la gouttière que viennent s'ouvrir les conduits pancréatiques et biliaires. C'est là aussi que se constituent les diverticules internes ou intra-pancréatiques de l'intestin, et nous verrons plus loin les raisons qui rendent leur recherche si difficile.

Au niveau de la partie inférieure de la deuxième portion duodénale et le long de la troisième, la gouttière glandulaire s'atténue. On peut même dire que, chez certains sujets, elle n'existe pour ainsi dire plus. La glande adhère à l'intestin sur une bande qui se rétrécit de plus en plus, en sorte qu'au niveau du bec pancréatique, ou petit pancréas de Winslow, l'adhérence ne se fait plus que suivant une ligne.

La quatrième portion du duodénum suit le côté droit de l'artère mésentérique supérieure, et ne se met à nouveau en contact avec la glande qu'au voisinage de son extrémité et au niveau de son angle duodéno-jéjunal. Celui-ci, en effet, se creuse assez souvent une sorte de crèche au bord inférieur du corps de la glande, mais il n'y a plus adhérence entre les deux organes. Un tissu réticulo-adipeux d'abondance variable s'interpose toujours entre eux.

Il n'est pas sans intérêt de savoir quel est le degré de cohésion entre la glande et l'intestin; autrement dit, est-il possible de les séparer l'une de l'autre et dans quelle étendue ? Cette question a été diversement résolue suivant les auteurs. Sauvé l'a très nettement résumée. Pour Wiart, dit-il, l'adhérence du duodénum au pancréas commence à 3 centimètres du pylore, le contact est déjà très intime au niveau de l'angle formé par la première et la deuxième portion du duodénum, et l'intimité de la connexion entre les deux organes diminue après l'ampoule de Vater pour cesser complètement avant l'émergence des vaisseaux

mésentériques. Pour Charpy, l'adhérence n'existe qu'au niveau de la deuxième portion du duodénum; elle est tellement intime qu'il y a presque continutité de tissus entre les deux organes; au niveau de la troisième portion, l'adhérence est beaucoup moindre et les deux organes ne sont que lâchement unis. Pour Villar, toute la première et la deuxième portion du duodénum sont adhérentes au pancréas. Pour Saffey, les trois premières portions du duodénum adhèrent entièrement au pancréas. Enfin, d'après Sauvé lui-même, il n'y a jamais adhérence du pancréas au duodénum avant le croisement de l'artère gastro-duodénale; l'adhérence n'est vraiment intime qu'au niveau de la deuxième portion du duodénum.

Ces opinions en apparence si différentes s'expliquent parfaitement si l'on envisage le point de vue auquel se sont placés les auteurs qui ont fait ces recherches. Au point de vue de l'anatomie pure, il est exact de dire, avec Saffey, que les trois premières portions du duodénum adhèrent entièrement au pancréas. Au point de vue chirurgical, l'intérêt réel est de savoir si le duodénum peut ou non être décollé du pancréas. D'après les recherches que nous avons faites en ce sens, nous pouvons conclure: Il est impossible de libérer la glande de l'intestin au niveau de la partie moyenne de la deuxième portion, sans risque de couper dans la glande ou dans les tuniques duodénales. Il existe là une véritable pénétration du tissu pancréatique dans la paroi intestinale, sur une distance de 1 centimètre au-dessus et au-dessous de l'abouchement du canal de Wirsung. Cette interpénétration peut être réduite à la largeur de l'ampoule de Vater, ce qui est rare. Au niveau de la partie supérieure de la deuxième portion, de l'angle inférieur et de la troisième portion, il n'y a jamais pénétration, les deux organes sont unis l'un à l'autre par un tissu fibro-conjonctif plus ou moins serré, mais que l'on peut toujours disséquer sans entamer ni la glande ni l'intestin. L'artère pancréatico-duodénale droite inférieure passe toujours dans cette zone décollable pour aller s'anastomoser avec l'artère pancréatico-duodénale gauche venue de la mésentérique.

On doit donc pouvoir séparer le duodénum du pancréas, d'une part, jusqu'au tiers moyen de la deuxième portion; d'autre part, depuis le tiers inférieur de cette deuxième portion jusqu'au croisement des vaisseaux mésentériques. Mais, pratiquement, on se trouve fort gêné par les nombreuses petites branches artérielles et veineuses qui naissent des arcades pancréatico-duodénales et irriguent la paroi duodénale, aussi bien en avant qu'en arrière. Dans un cas où j'ai tenté ce décollement, je me suis trouvé aux prises avec une hémorragie en nappe des plus ennuyeuses.

Il existe des dispositions anormales du pancréas par rapport au duodénum. Bien que rares, il est cependant indispensable qu'elles soient connues du médecin et du chirurgien, car elles ont été la cause d'erreur d'interprétation et peuvent, dans certains cas, être l'origine d'accidents pathologiques. Nous voulons parler des *pancréas accessoires* et des *pancréas annulaires* :

Les *pancréas accessoires*, sans être fréquents, ne constituent pas cependant une rare exception, puisque Ritter en avait réuni 63 observations. A la vérité, ce n'est pas toujours au niveau du duodénum que l'on trouve ces pancréas accessoires. Dans les 63 cas précédents, 21 fois ces glandes accessoires siégeaient sur la paroi stomacale, 31 fois sur le duodénum et le jéjunum, 19 fois sur l'iléon. On en peut donc trouver sur toute la largeur de l'intestin digestif.

En général, ces glandes accessoires sont de toute petite dimension. Elles sont sous-péritonéales, contenues dans l'épaisseur de la paroi, aplaties, de coloration blanc jaunâtre et leur volume varie de celui d'un pois à celui d'un grain de maïs. Cohen figure cependant un pancréas accessoire qui formait une large masse au niveau du pylore et donnait assez bien le change avec un néoplasme de cette région. Très souvent, en effet, ces productions ont été prises pour des tumeurs malignes.

La structure en est celle du pancréas normal. Cependant, Letulle et L. Vinay n'avaient pas trouvé d'îlots de Langerhans dans le cas qu'ils ont étudié. Ceux-ci existaient parfaitement reconnaissables dans l'exemple que Gosset, Lœvy et J. Bertrand ont présenté à la Société de Chirurgie.

Il est assez remarquable de constater que ces productions anormales s'accompagnent le plus ordinairement de troubles gastriques et duodénaux, et leur coexistence avec un ulcère de ces régions est fréquente. Aussi paraît-il sage d'en pratiquer l'extirpation.

Les *pancréas annulaires* constituent des anomalies beaucoup plus rares. C'est en 1830 que Bacourt, de Strasbourg, publia le premier cas connu. En réunissant les statistiques de Smateria et de Howard, on arrive à un nombre de 31 cas publiés.

Dans tous ces cas, le pancréas normal existe avec sa tête, son corps et sa queue, mais il s'y surajoute une formation qui entoure la deuxième portion du duodénum et lui forme comme un manchon. Cet anneau glandulaire est plus ou moins serré suivant les cas. Il est haut de 2 à 3 centimètres et mesure de 8 à 12 millimètres d'épaisseur. Le duodénum, à ce niveau, ne peut donc se dilater au moment du passage du chyme, aussi la portion sus-jacente est-elle généralement élargie du fait de la stase.

Cet anneau duodénal est formé par une persistance anormale de

l'ébauche ventrale du pancréas embryonnaire qui, normalement, s'atrophie et ne donna que le bec pancréatique chez l'adulte. Cette ébauche, anormalement développée, possède son canal excréteur qui tantôt s'ouvre dans le canal de Wirsung, tantôt directement dans le duodénum. Du fait de la torsion et de la translation à droite de l'anse duodénale primitive, le pancréas ventral persistant se trouve enroulé autour du duodénum et forme anneau ou pancréas annulaire. L'existence d'un canal excréteur central est à retenir au point de vue thérapeutique, comme nous allons le voir.

Pourtant, cette anomalie n'entraîne pas régulièrement de sérieux accidents. Sur les 20 cas qu'il a étudiés, Howard fait remarquer que 16 fois la lésion ne fut trouvée qu'à l'autopsie ou à l'amphithéâtre. Dans 4 cas seulement, il y eut pendant la vie des troubles graves. Tous ces malades, en effet, ont dû être opérés pour des accidents de sténose duodénale ou d'occlusion haute du grêle.

Pour un chirurgien non prévenu, la présence de cette virole autour de la deuxième portion du duodénum peut être la cause d'erreur d'interprétation regrettable. L'aspect grenu de sa surface renseigne pourtant. Mais que faire en pareil cas ?

Puisqu'il y a sténose par un anneau glandulaire, il paraît tout indiqué de sectionner en plein parenchyme jusqu'à la paroi duodénale. Mais, alors, on sectionne le canal central de cette glande anormale. Comme dans le cas d'Howard, l'écoulement du liquide pancréatique dans le péritoine entraînera la stéatonécrose ou encore une fistule pancréatique cutanée avec toutes leurs conséquences. Aussi, dans le but d'éviter ce double danger, a-t-on proposé de respecter l'anneau glandulaire et de pratiquer, au-dessus de lui, une duodéno-jéjunostomie qui dérivera le cours du chyme sans entamer la glande.

Disposition des conduits pancréatiques par rapport au duodénum. — Les tentatives toujours plus hardies de la chirurgie, l'importance pathologique de la lithiase du canal de Wirsung, les notions récemment acquises sur le danger de pénétration de la bile dans ce conduit nécessitent une étude plus complète du trajet des conduits pancréatiques.

Le pancréas déverse les produits de sa sécrétion dans l'intérieur de la deuxième portion du duodénum par un conduit principal qui est le canal de Wirsung et par un second conduit accessoire qui est le canal de Santorini.

Il est important de savoir quelle est la disposition habituelle de ces deux conduits, mais il est plus important encore d'être renseigné sur leurs anomalies et les possibilités de suppléance.

Le *canal principal* ou de Wirsung a été longtemps le seul connu.

Il naît au niveau de la queue de l'organe généralement simple, quelquefois par réunion de deux petits conduits qui se réunissent en fourche. Il occupe le centre du corps du pancréas, à égale distance du bord supérieur et du bord inférieur, puis arrivé à la hauteur du col de la glande, il s'incline en bas, à droite et en arrière, pour aller se jeter dans le tubercule de Vater. Il fait, avec la première partie de son trajet, un angle obtus ouvert en bas.

Cette dernière portion est parfois rectiligne et s'étend du col du pancréas à la partie moyenne de la deuxième portion du duodénum.

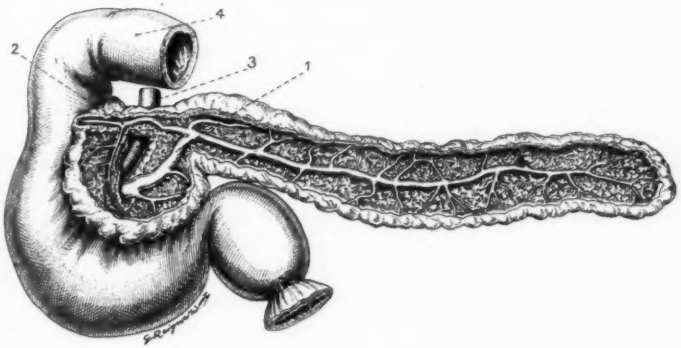

FIG. 15. — *Les conduits excréteurs du pancréas* (d'après nature).
1, le canal de Wirsung coudé au niveau du col de la glande. *2*, le canal de Santorini passant en avant et à distance du cholédoque. *3*, le canal cholédoque. *4*, le duodénum.

Quelquefois, ce segment du canal est contourné en vrille. Le plus ordinairement, il décrit une courbe de grand rayon à concavité dirigée en haut et à droite. Cette portion est, par rapport au tissu glandulaire, d'autant plus profonde qu'on se rapproche davantage de sa terminaison; autrement dit, l'épaisseur du tissu glandulaire augmente de plus en plus au-devant de lui. Ainsi, à la hauteur du col, il faut traverser une épaisseur de glande de 8 à 10 millimètres environ; au voisinage du duodénum, la couche du tissu glandulaire atteint 15 à 18 millimètres pour le moins. Il est donc, à ce niveau, beaucoup plus rapproché de la surface postérieure de la glande que de sa surface antérieure. Comme nous le verrons plus loin (p. 348), dans le dernier centimètre de son trajet, le canal de Wirsung s'accole au canal cholédoque et gagne, avec lui, la région de l'ampoule de Vater.

Le diamètre de ce conduit qui n'est guère que de 2 millimètres au niveau du corps, augmente brusquement de dimension au niveau de son coude, au point que dans sa partie oblique, il mesure de 4 à 5 millimètres. C'est dans cette partie élargie, qui confine au duodénum, que viennent s'accumuler généralement les concrétions blanchâtres auxquelles on donne le nom de calculs du pancréas.

Le *canal accessoire* ou de Santorini s'étend du coude du canal de Wirsung à la paroi duodénale qu'il traverse pour s'ouvrir à la petite caroncule. L'ensemble de son trajet est horizontal. Tandis que le Wirsung devient plus profond à mesure qu'il se rapproche du duodénum, le Santorini reste dans le plan transversal. Il s'abouche donc dans le duodénum plus près de la face antérieure de l'intestin que le précédent. Il n'existe qu'une épaisseur de 12 à 15 millimètres de glande le séparant de la surface antérieure de l'organe. Le canal cholédoque descend en arrière de lui et s'en trouve séparé par une épaisseur de 1 centimètre de tissu glandulaire.

Son calibre est généralement tout petit et mesure 2 millimètres environ. Du reste, il est rarement uniforme. Certains auteurs ont même considéré comme normale une disposition fréquente, d'ailleurs, dans laquelle la partie moyenne de son trajet est sensiblement plus dilatée que ses extrémités; il paraît fusiforme.

De ces dispositions habituelles des deux conduits pancréatiques, on pourrait se croire autorisé à conclure qu'en cas d'oblitération de l'un, l'autre suppléera et déversera dans le duodénum les sécrétions glandulaires. On pourrait penser aussi que si, chirurgicalement, on se trouvait dans l'obligation de lier le canal de Wirsung par exemple, le canal de Santorini pourrait le remplacer. Malheureusement, nous avons décrit les dispositions les plus fréquentes, et il faut compter, avec Charpy, qu'une fois sur 10 les conduits excréteurs du pancréas auront une disposition très différente, sans que rien à la surface de la glande puisse faire supposer l'anomalie.

Anomalie des conduits pancréatiques. — Puisqu'il est impossible par le seul examen de la glande de reconnaître s'il existe une anomalie des canaux excréteurs, le médecin et le chirurgien pourraient à la rigueur se contenter d'en savoir l'existence possible. Il n'est pas cependant sans intérêt de rappeler les nombreuses recherches qui ont été faites dans ce sens et que Charpy a remarquablement résumées.

On peut classer en trois groupes les anomalies des conduits pancréatiques.

Dans une première catégorie, le canal de Santorini fait défaut en tant que canal excréteur. C'est l'anomalie la plus fréquente (fig. 16, *A*), l'orifice duodénal du canal a disparu, son extrémité intestinale s'est atro-

phiée, de telle sorte que ce conduit s'ouvre uniquement dans le canal de Wirsung, au niveau de son coude, comme s'il était un simple conduit collatéral. L'existence d'une caroncule de Santorini sur la paroi interne du duodénum ne signifie pas forcément que le conduit s'ouvre dans l'intestin, car sur 10 cas d'oblitération du canal de Santorini, Helly a pu constater que, 3 fois, la caroncule existait cependant.

Dans une seconde catégorie, se rangent les cas d'absence du canal de Wirsung, ou plus exactement d'absence d'ouverture du Wirsung dans l'intestin (fig. 16, *B*). Le canal cholédoque s'ouvre seul au niveau du tubercule de Vater. Le canal pancréatique principal se continue dans le canal de Santorini, lequel déversera dans l'intestin les sécrétions glandulaires. La portion oblique du Wirsung devient un simple affluent du canal central. Il semble qu'on soit autorisé à penser, comme le dit Armtington, que, dans ces cas, le bourgeon embryonnaire distal, voisin du bourgeon hépatique, se soit atrophié et que seul le bourgeon proximal se soit développé et ait formé toute la glande.

Enfin, dans une dernière catégorie, les deux conduits, Santorini et Wirsung, restent indépendants l'un de l'autre, témoignant de l'indépendance embryonnaire primitive des deux bourgeons glandulaires. Marsiaj a publié

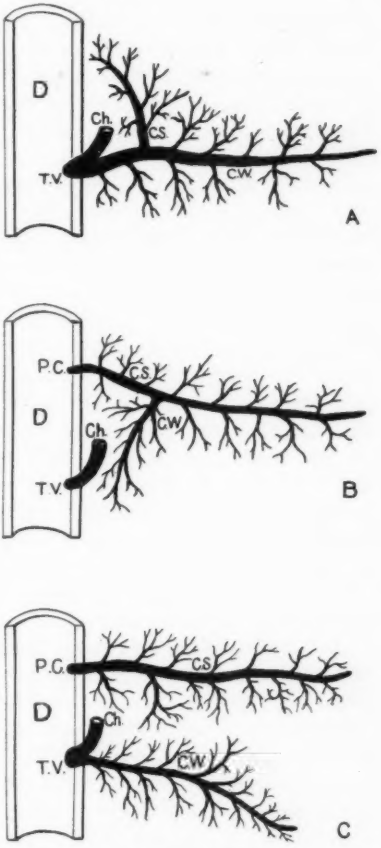

FIG. 16. — *Les anomalies des canaux excréteurs du pancréas* (d'après N. Marsiaj).

a, oblitération de l'extrémité intestinale du canal de Santorini. *b*, oblitération de l'extrémité intestinale du coude de Wirsung. *c*, persistance des deux conduits dans leur totalité, les deux bourgeons glandulaires ayant conservé leur indépendance embryonnaire.

C. S., canal de Santorini. *C. W.*, canal de Wirsung. *P. c.*, petite caroncule. *T. V.*, tubercule de Vater. *Ch.*, cholédoque. *D.*, duodénum.

un cas remarquable de cette anomalie et que nous reproduisons ici (fig. 16, *C*). Le canal de Santorini, rectiligne et horizontal, s'ouvre à la petite caroncule, dans le duodénum. Le canal de Wirsung, complètement séparé du précédent, est aussi rectiligne et horizontal et s'ouvre dans le duodénum, au tubercule de Vater, après s'être accolé à la terminaison du cholédoque.

Je ne crois pas que les chirurgiens aient eu l'occasion, jusqu'à ce jour, de mettre à profit ces connaissances anatomiques touchant les conduits excréteurs du pancréas. Il est possible qu'il n'en soit pas de même dans l'avenir.

2° Connexions du duodénum avec le côlon et son méso. — Au point de vue médico-chirurgical, le côlon transverse et son méso affectent avec le duodénum des rapports essentiels.

Inséré horizontalement sur la paroi profonde de l'abdomen et sur le duodénum, il divise pratiquement ce dernier en deux parties : une portion sus-méso-colique que l'on voit de suite quand on a écarté le foie et l'estomac; une partie sous-méso-colique que l'on voit seulement quand on a relevé le côlon et son méso.

Cette division domine toute la thérapeutique chirurgicale du duodénum. On pourrait même dire, sans beaucoup d'exagération, que la pathologie de la portion sus-méso-colique est différente de celle de la portion sous-méso-colique.

Le méso du côlon transverse, dans la partie droite de son insertion pariétale, se fixe d'abord au-devant de la face antérieure de la moitié inférieure du rein droit, puis au-devant de la portion descendante du duodénum, puis au-devant de la tête du pancréas. Dans toute l'étendue de cette attache, les deux feuillets qui constituent le méso sont le plus habituellement écartés l'un de l'autre : l'insertion est large. Plus rarement, les deux feuillets sont accolés l'un à l'autre : l'insertion est étroite ou linéaire.

Ces deux modes d'attache n'ont peut-être pas été suffisamment mis en évidence. Ils expliquent les variations des anatomistes sur les rapports de l'attache du méso et du duodénum et, d'autre part, ils facilitent ou compliquent la tâche du chirurgien.

Lorsque l'insertion est large, le méso est généralement court. Le feuillet supérieur passe au-devant de la partie moyenne de la portion descendante du duodénum. Une grande partie de la tête du pancréas est au-dessus de cette attache. L'ouverture du tubercule de Vater dans la cavité duodénale est légèrement au-dessus d'elle. C'est donc toujours en incisant le duodénum au-dessus de ce feuillet qu'on ira à la recherche de ce tubercule. Le feuillet inférieur reste largement écarté; souvent,

18 à 25 millimètres le séparent du précédent ; il se fixe obliquement en bas et à droite, sur l'angle que fait la deuxième avec la troisième portion du duodénum. Cette disposition coïncide presque toujours avec l'existence d'une artère colique droite courte et gagnant, par le plus court chemin, l'angle sous-hépatique du côlon. Peut-être pourrait-on dire que c'est la présence de cette artère courte qui empêche l'accolement des deux feuillets du méso. Toujours est-il que cette disposition met directement en contact, sans interposition de péritoine, la face antérieure du duodénum et la face postérieure du côlon transverse sur une hauteur de 1 centimètre 1/2 à 2. En somme, toute la moitié inférieure de la deuxième portion du duodénum se trouve située dans l'écartement des deux feuillets du méso-côlon.

Lorsque l'insertion est étroite, les deux feuillets du méso-côlon transverse affectent, à droite de la colonne lombaire, la même disposition que du côté gauche; autrement dit, ils s'accolent l'un à l'autre dès leur insertion pariétale. Leur attache croise le duodénum un peu au-dessous de la partie moyenne de la deuxième portion. Dans ces conditions, on trouve, au-dessous du méso-côlon, la dernière partie de la portion descendante, l'angle inférieur et la troisième portion du duodénum directement visibles. L'artère de l'angle droit du côlon est alors longue; elle monte directement dans le méso, y décrit une longue courbe avant de gagner sa terminaison et flotte avec le méso au-devant du duodénum.

Enfin si, le plus souvent, cette insertion étroite se fait horizontalement sur le duodénum, il arrive aussi qu'elle soit très oblique en bas et à droite, et qu'au lieu de passer sur la deuxième portion, l'insertion du méso passe sur le *genu inferius* ou angle inférieur du duodénum. Dans ce dernier cas, seule la troisième portion du duodénum est au-dessous du méso-côlon. Nous verrons plus loin l'intérêt que cela présente au point de vue opératoire.

En général, le méso-côlon, dans ce cas, est long, retombe au-devant de la partie basse du duodénum et le côlon tranverse qui y est suspendu flotte au-devant de l'anse duodénale dont le sépare le péritoine viscéral.

A lire ces deux descriptions, on comprend aussitôt l'intérêt que l'une et l'autre disposition présentent pour le chirurgien. Si, dans ce dernier cas, les manœuvres sont faciles et l'abord du duodénum aisé, dans le premier cas, le duodénum est en partie caché derrière l'insertion large du méso et cela complique singulièrement les interventions à ce niveau.

A) *Le duodénum sus-méso-colique. Ses connexions avec l'estomac et le pédicule hépatique.* — La duodénum sus-méso-colique comprend la première portion, la moitié supérieure de la deuxième et l'angle qui

les réunit ou *genu superius* (fig. 17). Il s'étend du pylore à l'embouchure des conduits biliaire et pancréatique. Sa muqueuse n'a pas de valvules conniventes, mais elle est le siège des glandes de Brunner qui disparaissent plus bas. En raison de la présence de ces glandes, Villemin n'hésite pas à donner, à cette portion du duodénum, une signification

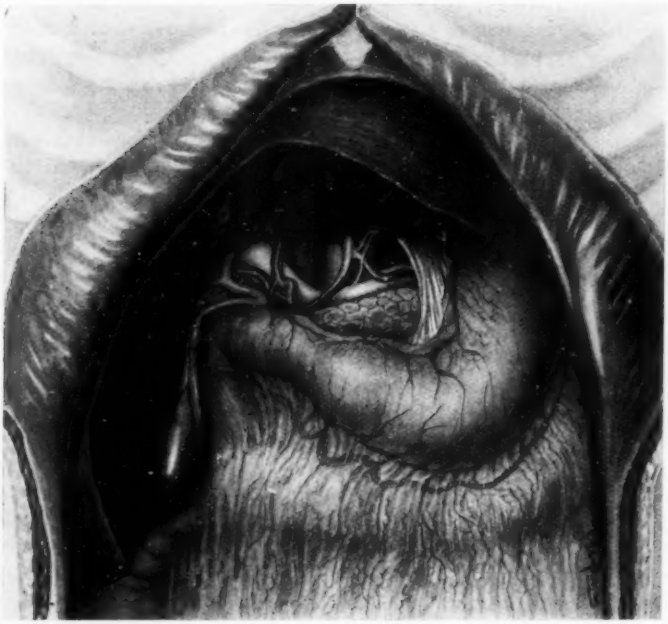

FIG. 17. — *Le duodénum sus-méso-colique.*
Ses rapports avec le pédicule hépatique et les voies biliaires accessoires.

fonctionnelle distincte, ce que sembleraient confirmer aussi les lésions pathologiques spéciales dont elle est souvent le siège.

Cette partie du duodénum qui fait suite à l'estomac, est aussi en partie cachée par lui. De fait, la première portion ou bulbe est au-dessus du pylore et de la petite courbure, mais le pôle inférieur de l'estomac, repoussé par la colonne vertébrale, se place en avant et un peu en dedans de la portion descendante du duodénum. Cette disposition rend

très aisée l'opération de Finney qui n'est, en somme, qu'une anastomose latéro-latérale du bord droit de l'autre pylore avec le début du duodénum.

Nous avons vu précédemment que la première portion du duodénum présente, suivant les sujets, des différences considérables de longueur. Ses 2 ou 3 centimètres distales sont toujours plus ou moins fixés; en tous cas, toujours en connexion avec le pédicule hépatique, et ne sont guère mobilisables. Au contraire, le début est tantôt si court, qu'il n'existe pour ainsi dire pas de portion mobile, tantôt assez long pour que la portion mobile atteigne 3 ou 4 centimètres d'étendue. Dans le premier cas, les deux feuillets de l'épiploon gastro-hépatique s'écartent l'un de l'autre dès qu'ils atteignent le duodénum. Le feuillet antérieur entoure la face supérieure, la face droite et une partie de la face inférieure de l'intestin. Le feuillet postérieur remonte aussitôt pour tapisser la tête du pancréas. La portion, dite mobile, du duodénum, est dénuée de péritoine sur sa face postérieure.

Dans le second cas, les deux feuillets de l'épiploon gastro-hépatique descendent l'un en avant, l'autre en arrière du duodénum, se reconstituent en méso au-dessous de lui et vont contribuer à former le grand épiploon. Ici, la première partie du duodénum est tout à fait mobile, comprise entre les deux feuillets d'un méso-péritonéal. La face antérieure est dans la grande cavité du péritoine. Sa face postérieure est saillante dans l'arrière-cavité des épiploons, comme celle de l'estomac.

Voilà, au point de vue opératoire, deux dispositions, également fréquentes et que les chirurgiens connaissent bien, car cette extrémité duodénale, qu'il faut fermer après une gastrectomie, expose à de grands dangers. Si cette extrémité est longue et complètement enveloppée de péritoine, il sera facile de la fermer en plusieurs plans; tout risque d'ouverture secondaire et de péritonite sera évité. Mais si le moignon est court, dénué du péritoine en arrière, la suture sera laborieuse et peut-être même sans sécurité, si l'on n'y met la plus grande attention.

Le pédicule hépatique est placé contre la face postéro-interne de la première portion du duodénum dès le point où elle devient fixée jusqu'au niveau du *genu superius*; c'est dire qu'il confine au duodénum sur une largeur de 2 centimètres environ. La veine porte, l'artère hépatique, les voies biliaires, principales et accessoires, affectent, avec le duodénum, des connexions qu'il est essentiel de préciser.

On dit souvent que le pédicule hépatique dépasse le duodénum par en haut; autrement dit, qu'il existe une portion rétro-duodénale et une portion sus-duodénale. Normalement, ceci n'existe pas. Le duodénum, en effet, est en contact direct avec la face postéro-inférieure du foie sur lequel même il creuse une fossette; celle-ci, marquée à la surface du

lobe carré, confine au sillon transverse du foie. Il ne peut donc exister de portion sus-duodénale du pédicule hépatique. Mais, en pratique, l'anatomiste ou le chirurgien, en abaissant le duodénum, provoquent une portion sus-duodénale, et cet abaissement est réalisable en raison de la disposition même du péritoine à ce niveau.

En effet, le feuillet séreux qui descend devant le pédicule, s'insinue entre ce pédicule et le duodénum, puis il se refléchit et remonte sur la face postérieure de l'intestin, puis la face supérieure, en sorte qu'il se fait comme un cul-de-sac entre le pédicule et le duodénum. On peut donc facilement abaisser ce dernier et une partie du pédicule devient ainsi sus-duodénale. Mais sur le sujet non préparé, le duodénum repose sur la face antérieure du pédicule par l'intermédiaire de ce petit cul-de-sac péritonéal.

Des trois principaux éléments de ce pédicule, la *veine porte*, qui en constitue l'axe, est la plus éloignée de l'intestin, et jamais les inflammations de celui-ci ne réagissent sur cette veine; rarement, le chirurgien se trouve gêné par elle.

L'artère hépatique et ses branches affectent au contraire des contacts intimes avec le duodénum. L'artère hépatique, née du tronc cœliaque, se porte d'abord presqu'horizontalement à droite en suivant le bord supérieur du col, puis de la tête du pancréas. Au moment où elle atteint la face postérieure de la partie fixée de la première portion duodénale, elle change de direction et devient ascendante. Elle monte au-devant de la veine porte qu'elle suit dans son trajet. Elle est donc dirigée en haut, un peu en avant et à droite : après un court trajet de 2 à 3 centimètres, elle se divise en ses deux branches, hépatique droit et hépatique gauche, qui vont pénétrer dans le hile du foie.

Toute cette partie ascendante de l'artère hépatique ainsi que sa bifurcation est donc placée en arrière et en dedans du duodénum.

Au moment où elle change de direction, l'hépatique abandonne une branche importante, la gastro-duodénale. Presqu'aussi grosse qu'une radiale, cette gastro-duodénale descend devant la tête du pancréas et en arrière du duodénum qu'elle croise pour venir émerger au-dessous de lui dans l'angle que font entre elles la première et la seconde portion. Elle confine à la partie mobile et à la partie fixe de cette première portion. C'est elle que l'on trouve contre le duodénum dans la pylorectomie.

Sitôt qu'elle a émergé du bord inférieur du duodénum, elle se divise en gastro-épiploïque droite qui va suivre la grande courbure de l'estomac, et en pancréatico-duodénale droite inférieure que nous retrouverons bientôt. Elle a, d'ailleurs, donné déjà une branche derrière le duodénum, la pancréatico-duodénale droite supérieure. Celle-ci côtoie la face pos-

térieure du duodénum, passe horizontalement entre lui et le tubercule omental du pancréas qui la sépare du cholédoque, puis descend sur la face postérieure de la deuxième portion du duodénum et la face postérieure de la tête pancréatique.

Ainsi, l'artère hépatique commune, derrière la première portion du duodénum, se bifurque en une branche ascendante ou hépatique vraie et une branche descendante ou gastro-duodénale. L'intestin est pris dans la fourche de cette bifurcation. La pancréatico-duodénale supérieure droite, qui naît presque de cette bifurcation, côtoie la face postérieure du duodénum, et c'est dans ce trajet qu'elle donne son petit rameau ascendant pour le cholédoque. Il y a donc à ce niveau un épanouissement artériel que le chirurgien ne pourrait ignorer sans danger.

L'artère hépatique vraie donne encore un rameau qui va gagner la petite courbure de l'estomac, c'est l'artère pylorique. Cette petite branche naît un peu au-dessus de la bifurcation de l'hépatique commune. Dès sa naissance, elle se porte en bas vers le pylore qu'elle aborde, change alors de direction pour suivre le bord supérieur de la courbure du pylore après avoir donné un ou deux petits rameaux au duodénum.

Les voies biliaires. — Les voies biliaires, principale et accessoire, affectent avec le duodénum sus-méso-colique des connexions d'importance majeure.

Ces contacts sont si intimes que les affections des unes réagissent sur l'autre, que les calculs biliaires peuvent ulcérer ces parois et tomber d'une cavité dans l'autre, que le chirurgien qui opère doit avoir constamment le souci de ce voisinage immédiat.

La voie biliaire principale, c'est-à-dire l'hépato-cholédoque et la voie accessoire, le cystique et la vésicule, forment ensemble une arcade dont le pied interne est formé par la voie principale, le pied externe par la vésicule, le cintre étant constitué par le canal cystique. Au-dessous de cette arcade s'engage le duodénum. Le cholédoque descend le long de la face postéro-interne de la deuxième portion du duodénum, la vésicule biliaire s'applique à la face antéro-externe de cette deuxième portion, le cystique passe par-dessus la première portion, pour rejoindre le cholédoque.

La voie principale, hépato-cholédoque, descend dans le pédicule hépatique en suivant le bord droit de la face antérieure de la veine porte. L'artère hépatique vraie monte devant cette veine porte, à un demi-centimètre en dedans de l'hépato-cholédoque. Celui-ci côtoie d'abord la première portion du duodénum dont il est séparé par la réflexion du péritoine. Au moment où ce canal biliaire aborde la tête du pancréas, il se trouve séparé du duodénum par le tubercule omental que cette tête pousse en haut, vers le pied du pédicule hépatique. L'artère pan-

créatico-duodénale droite supérieure s'insinue aussi entre le cholédoque et la face postérieure du duodénum. Dès ce moment, la voie biliaire principale va se trouver séparée de la deuxième portion du duodénum par une épaisseur de 8 à 10 millimètres de glande pancréatique. Il est croisé en avant par le canal de Santorini et n'est rejoint par le canal de Wirsung que plus bas, au moment où il s'incline en dehors pour pénétrer dans l'intestin.

A ce niveau, la voie biliaire principale est placée, comme la tête du pancréas, en avant du feuillet fibreux de Treitz, reliquat du péritoine primitif du mésentérium commun qui s'est accolé et fusionné au péritoine pariétal postérieur. Ce feuillet les sépare de la veine cave inférieure et du bord interne du rein droit.

Lorsqu'après avoir incisé le péritoine le long de la portion descendante du duodénum, on décolle cette portion, le *genu superius* et la tête pancréatique, on ne voit pas directement la veine cave et le rein, car un feuillet blanc et opaque les recouvre. Cette toile fibreuse représente les restes du péritoine pariétal postérieur. Le décollement s'est donc fait entre ce péritoine postérieur et le péritoine du méso primitif du duodénum. Aussi cette zone de coalescence est-elle tout à fait exsangue.

Par l'intermédiaire de ce feuillet, le duodénum confine, au bord interne du rein droit, à son hile dont les éléments croisent l'intestin obliquement en bas et à droite. Immédiatement en dedans, la volumineuse veine cave inférieure fait saillie sur le sujet vivant, en sorte que l'on peut voir : le duodénum repose dans l'angle que font le bord interne du rein et la veine cave. En écartant l'un de l'autre ces deux organes, on arriverait à la paroi lombaire et au bord externe du psoas. Mais comme le trajet serait long et dangereux pour arriver, par une incision lombaire, à passer entre le rein et la veine cave pour atteindre le duodénum et la voie biliaire principale qui le côtoie! Du reste, la proposition que, jadis, Tuffier fit de cette voie d'abord ne rencontra guère de partisans.

La voie accessoire, cystique et vésicule, suit la face postéro-inférieure du foie auquel elle est fixée. Comme pour voir le pédicule hépatique et le duodénum sus-méso-colique, on est forcé de relever le bord du foie, on relève forcément la vésicule biliaire et on imagine difficilement au premier abord que, sur le sujet non préparé, celle-ci descend sur le côté antérieur et droit du duodénum descendant. Il en est cependant ainsi et c'est pourquoi, sur le cadavre, le duodénum descendant est toujours teinté en vert par la bile vésiculaire.

La vésicule biliaire, adhérente par son corps au fond de la fossette hépatique, retombe avec le foie sur la face antérieure de la deuxième

portion du duodénum. Son col repose sur le côté droit de la première portion et le canal cystique qui lui fait suite passe par-dessus cette première portion, contourne sa face supérieure, puis sa face interne et redescend le long de l'hépato-cholédoque auquel il s'accole avant de s'ouvrir dans son intérieur. Ces rapports se font par interposition de péritoine, mais lorsqu'une inflammation aiguë ou chronique a irrité la séreuse, il se constitue des adhérences qui soudent duodénum et vésicule. Lorsque la vésicule est anormalement distendue ou que des concrétions remplissent sa cavité, elle vient comprimer légèrement la première partie du duodénum et cet aplatissement du bord droit du bulbe duodénal est si fréquent dans la lithiase vésiculaire que sa constatation radiologique est devenue un des signes de cette affection. On comprend enfin que des calculs de la vésicule enflammée, après avoir provoqué l'adhérence cystico-duodénale, finissent par tomber d'une cavité dans l'autre par ulcération des parois.

B) *Le duodénum sous-méso-colique. Ses connexions avec l'intestin grêle.* — Le duodénum sous-méso-colique est normalement caché par le côlon tranverse et son méso, qui retombent au-devant de lui. Pour le voir, il est donc indispensable de relever tout d'abord le gros intestin. Encore n'aperçoit-on, à travers le péritoine postérieur, que la fin de la deuxième portion et une partie de la troisième. La racine du mésentère et le pédicule mésentérique cachent une grande étendue de la portion horizontale. La quatrième portion et l'angle duodéno-jéjunal se montrent à gauche de ce mésentère, juste au-dessous du méso-côlon.

Le mésentère et le pédicule mésentérique divisent donc le duodénum sous-méso-colique en une partie droite et une partie gauche. Mais comme le mésentère est complètement couché à gauche, sa face antérieure ou droite est dans le même plan que la face antérieure de la troisième portion du duodénum. La quatrième est cachée par la face postérieure ou gauche du mésentère qui se couche sur elle.

Le pédicule mésentérique est formé par l'artère mésentérique supérieure et sa veine. Ces deux vaisseaux volumineux et parallèles couvrent 20 à 25 millimètres de la face antérieure du duodénum.

L'artère, née de la face antérieure de l'aorte un peu au-dessous du tronc cœliaque, descend presque verticalement derrière le col du pancréas, au-dessous duquel elle va émerger pour passer devant la troisième portion du duodénum. Entre son origine et le point où elle franchit le duodénum, elle a déjà parcouru 3 à 4 centimètres du trajet. En avant et en arrière d'elle passent deux énormes veines horizontales qui la croisent à angle droit : la veine splénique se place entre le pancréas et l'artère, la veine rénale gauche entre l'artère et l'aorte. Cette veine est prise dans la pince aortico-mésentérique.

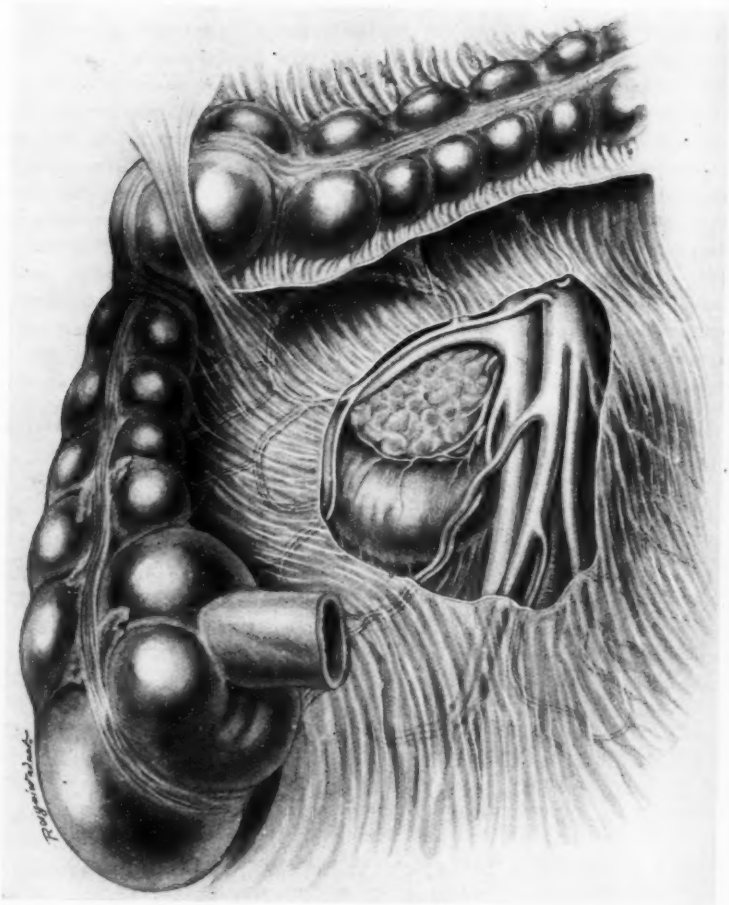

FIG. 18. — *Le duodénum sous-méso-colique. L'angle vasculaire (vaisseaux mésentériques en dedans, vaisseaux coliques en haut et à droite) dans lequel le chirurgien est forcé d'opérer.*

Après avoir passé par-dessus la veine rénale, l'artère mésentérique supérieure va passer maintenant par-dessus le duodénum qui se trouve pincé à son tour entre l'aorte et cette artère, mais au-dessous de la veine rénale gauche.

Aux terminaisons de la mésentérique est appendue la masse de l'intestin grêle. S'il est rempli, son poids augmente, il va tirer davantage sur la corde mésentérique. Celle-ci se tend et le duodénum, écrasé entre l'aorte et l'artère, a son calibre diminué et le cours de son contenu entravé. Si l'on en croit cette explication qu'a donnée Albretch, ce serait là la cause des dilatations aiguës ou chroniques sous-vatériennes du duodénum. L'expérience montre qu'en faisant pencher le malade en avant, on fait cesser les accidents, ce qui paraît confirmer cette théorie.

Cependant, après avoir franchi le duodénum, l'artère mésentérique supérieure n'est pas libre, elle est contenue dans la racine du mésentère et fixée. Seules les branches sont flottantes. En réalité, le tronc de la mésentérique passe en arceau par-dessus la veine rénale gauche d'abord, le duodénum ensuite.

La veine mésentérique supérieure, formée par la réunion de toutes les branches de l'intestin grêle, constitue un tronc volumineux, de 1 centimètre de diamètre environ. Elle est placée sur le côté droit de l'artère, passe à côté d'elle par-dessus la troisième portion du duodénum et le bec pancréatique, s'engage au-dessous puis en arrière du col du pancréas où elle est bientôt rejointe par le tronc de la veine splénique qui a déjà reçu la veine mésentérique inférieure. Ainsi se constitue le tronc de la veine porte. La veine mésentérique supérieure est notablement moins longue que son artère, puisqu'elle se termine derrière le col du pancréas, alors que l'artère est née un peu au-dessus du bord supérieur de ce col pancréatique.

Au moment où l'artère mésentérique supérieure émerge du bord inférieur du pancréas, elle donne une artère destinée à l'angle sous-hépatique du côlon, l'artère colique supérieure droite. Cette branche occupe la racine du méso-côlon transverse et, après un trajet très court de 4 à 5 centimètres, elle se divise en deux rameaux dont l'écartement s'oppose à peu près à l'ouverture de l'angle droit du côlon.

Le rameau ascendant va suivre le côlon ascendant et s'anastomoser avec la branche descendante de l'artère iléo-cæcale. Ce vaisseau reste dans la racine du méso-côlon. Il repose directement sur le duodénum qu'il croise soit au niveau de sa deuxième portion, soit au niveau du *genu inferius*, suivant le mode d'attache du méso-côlon.

Le rameau descendant traverse d'arrière en avant le méso-côlon transverse. Il est donc à distance du duodénum. Arrivé au voisinage du bord adhérent du côlon, il se porte à gauche et va constituer le pilier droit de l'arcade de Riolan.

Une artère, inconstante du reste, la colique médiane, colico-média, naît tantôt du tronc de l'artère de l'angle droit, tantôt du rameau descendant. Elle est parfois assez volumineuse et court d'arrière en

avant dans le méso-côlon jusqu'à l'arcade de Riolan, dans laquelle elle se jette. Cette artère présente, au point de vue pratique, une réelle importance. De fait, on ne peut sans danger la lier. Il semble que jusqu'à un certain point, elle supplée l'arcade de Riolan, trop longue pour assurer une vascularisation suffisante du côlon transverse. Les cas ne sont pas exceptionnels où la ligature, voulue ou accidentelle de ce vaisseau, a été suivie d'une gangrène de la partie moyenne du côlon.

Des veines accompagnent ces rameaux artériels. Elles se réunissent en un tronc qui, au moment où il va se jeter dans le tronc de la veine mésentérique supérieure, juste au-dessous du pancréas, reçoit la veine pancréatico-duodénale.

La partie droite du duodénum sous-méso-colique, c'est-à-dire le *genu inferius* et la moitié droite de sa troisième portion, se trouve donc comprise dans l'ouverture d'un angle, dont le bord supérieur est formé par la racine du méso-côlon contenant l'artère colique droite et sa veine, dont le bord interne est formé par la racine du mésentère contenant l'artère mésentérique supérieure et sa veine (fig. 18).

C'est dans l'aire de cet angle que se pratique la duodéno-jéjunostomie.

Ce que nous avons dit de la disposition relative du méso-côlon et du mésentère permet de comprendre que le chirurgien ne peut espérer avoir à sa disposition un espace d'une étendue fixe. Lorsque l'angle se rapproche de l'angle droit, le champ opératoire est assez vaste. Mais il n'en est pas toujours ainsi : plus la racine du méso-côlon est oblique, plus l'angle devient aigu et plus le champ opératoire se rétrécit.

Le péritoine qui recouvre à ce niveau le duodénum vient de la face inférieure du méso-côlon transverse et se continue à gauche dans le feuillet antérieur ou droit du mésentère. Il peut aisément être pincé et soulevé, on le plisse au-devant du duodénum, il ne lui adhère pas. C'est qu'en effet, ce n'est pas le péritoine propre du duodénum. C'est une couverture d'emprunt que lui a fournie le mésentérium commun primitif au moment de la torsion de la coalescence de l'anse intestinale. Cette mobilité du péritoine devient une gêne, quelquefois une difficulté, dans l'exécution de la duodéno-jéjunostomie.

Cette partie droite du duodénum sous-méso-colique est recouverte par des anses grêles qui viennent s'insinuer au-dessous du méso-côlon et qu'il faut écarter pour aborder le duodénum.

La partie gauche du duodénum sous-méso-colique est très courte. Elle comprend la quatrième portion et l'angle duodéno-jéjunal. Lorsqu'on a relevé le côlon transverse et son méso, on voit à peine cette portion, car le mésentère la recouvre presqu'entièrement. Il est encore néces-

saire de repousser à droite ce mésentère pour la découvrir. Elle est d'ailleurs à peine saillante au-dessous du péritoine.

Elle confine en haut au bord inférieur du pancréas et l'on a signalé des exemples où l'envahissement cancéreux de la glande s'est propagé à l'angle duodéno-jéjunal en provoquant sa rétraction et l'occlusion de sa lumière. La racine du méso-côlon transverse passe juste au-dessus de cet angle et le cache même parfois en partie. Enfin le commencement du jéjunum descend parallèlement à la quatrième portion du duodénum, et dans l'intervalle de ces deux segments se placent les artères que leur envoie le tronc de la mésentérique supérieure. Aussi est-il chirurgicalement impossible d'isoler et d'abaisser cette fin du duodénum sans abaisser en même temps le début du jéjunum, et en raison de l'existence de ces vaisseaux, le décollement ne peut se faire que de dehors en dedans.

Je ne sache pas que ce décollement ait jamais été tenté sur le vivant. Un tissu cellulaire assez lâche s'étale en arrière du duodénum à ce niveau et doit faciliter la manœuvre. Cependant l'angle duodéno-jéjunal est arrimé et fixé par le muscle de Treitz d'une part, et d'autre part le plexus cardiaque et ses rameaux innombrables s'étalent à ce niveau au-devant des gros troncs vasculaires prévertébraux, ce qui doit rendre cette manœuvre ni aisée ni prudente.

VASCULARISATION SANGUINE ET LYMPHATIQUE DU DUODÉNUM

Le duodénum, début de l'intestin grêle, présente une disposition vasculaire d'un type intermédiaire à l'estomac et à celle du petit intestin. Comme pour l'estomac ses artères forment en s'anastomosant une sorte de cercle artériel, mais sur la petite courbure seulement; contrairement à l'intestin grêle, ses artères ne se disposent pas en arcades avant de donner leurs rameaux terminaux.

Les trois premières portions du duodénum sont vascularisées par une double anse artérielle, anastomose à plein canal des branches venues de l'hépatique et de la mésentérique supérieure.

La quatrième portion reçoit un rameau spécial venu de la mésentérique supérieure.

La gastro-duodénale, née du coude de l'artère hépatique au-dessus de la tête du pancréas, s'engage, comme nous l'avons vu, derrière la première portion du duodénum pour émerger au-dessous d'elle. Elle se divise

alors en gastro-épiploïque droite et pancréatico-duodénale droite inférieure. La pancréatico-duodénale droite supérieure est née du même tronc, avant sa bifurcation, derrière la première portion du duodénum.

Cette *artère pancréatico-duodénale droite supérieure* se porte horizontalement à droite entre le tubercule omental du pancréas et l'intestin. Elle croise la face antérieure du cholédoque auquel elle fournit un fin rameau, puis descend entre le cholédoque et le bord interne du duodénum sur la face postérieure du pancréas. Elle s'anastomose enfin à plein canal avec une artère venue de la mésentérique supérieure.

L'*artère pancréatico-duodénale droite inférieure* naît du tronc de la gastro-duodénale au moment où elle émerge de dessous la première portion du duodénum. Elle descend sur la face antérieure de la tête du pancréas, le long du bord interne du duodénum. Un peu au-dessus du *genu inferius*, elle plonge dans la profondeur en s'insinuant entre la glande et l'intestin et gagne la face profonde de la tête pancréatique. A ce niveau elle s'anastomose à plein canal avec une branche venue de la mésentérique supérieure. Cette disposition n'est cependant pas constante, malgré ce que disent les classiques. Il arrive assez souvent que cette artère reste sur toute sa longueur devant la tête pancréatique.

L'artère mésentérique supérieure, avant de sortir entre le bord inférieur du col du pancréas et le duodénum, a donné un court vaisseau qui se porte à droite et presque immédiatement se divise en deux branches. Ce tronc des pancréatico-duodénales gauches donne une artère qui s'anastomose avec la pancréatico-duodénale droite supérieure et une autre branche qui s'anastomose avec la pancréatico-duodénale droite inférieure.

Ainsi se trouve constituée, sur le bord concave du duodénum, une double arcade artérielle formée par l'anastomose à plein canal des branches venues de l'hépatique et de la mésentérique supérieure.

De la convexité de ces arcades partent toute une série de petits vaisseaux droits distants l'un de l'autre de moins d'un centimètre et qui se rendent aux deux faces du duodénum; quelques très rares rameaux seulement pénètrent dans la tête pancréatique, en sorte que ces arcades pancréatico-duodénales sont bien plutôt duodénales que pancréatiques. Si, par conséquent, sur le vivant, on voulait décoller le duodénum de la glande dans les points où il n'y a pas fusion, on se heurterait à une hémorragie importante venue de ces nombreuses petites artères qui se disposent en palissade tout le long du bord interne du duodénum. Ceux qui ont eu à chercher un diverticule intra-pancréatique du duodénum savent bien les difficultés qu'engendrent ces multiples petits vaisseaux.

Des veines accompagnent ces artères. Elles se jettent dans une double arcade veineuse parallèle aux arcades artérielles. Au-dessous de la première portion du duodénum, ces arcades veineuses forment un tronc

unique qui va se jeter dans la grosse veine gastro-épiploïque droite. Au niveau de la troisième portion du duodénum, c'est-à-dire à l'extrémité inférieure, ces arcades veineuses se réunissent en un tronc qui n'accompagne pas le tronc artériel venu de la mésentérique, mais reste en avant du pancréas et va gagner la veine mésentérique supérieure dans laquelle il se jette au moment où la veine va passer sous le col pancréatique. A ce niveau ce tronc occupe la racine du mésocôlon transverse et y reçoit les veines coliques collatérales de l'artère de l'angle droit du côlon (voir fig. 18).

La quatrième portion du duodénum reçoit un rameau spécial qui lui est fourni par l'artère mésentérique supérieure. Cette artère naît sous le col pancréatique, se porte à gauche presque horizontalement et tout de suite court sur la face antérieure de la quatrième portion du duodénum. Là, elle se divise en deux branches : l'une se porte à gauche et s'anastomose avec un rameau venu de la première artère du grêle; l'autre se porte à droite et va s'anastomoser derrière le tronc de la mésentérique supérieure avec une branche venue de l'artère pancréatico-duodénale gauche.

Les lymphatiques du duodénum. — Les vaisseaux lymphatiques nés de la muqueuse, après avoir traversé les diverses couches de la paroi intestinale, vont se jeter dans des ganglions qui se disposent le long de la concavité de l'anse intestinale, les uns en avant de la glande pancréatique, les autres en arrière.

Les ganglions antérieurs se trouvent placés au-devant de la troisième portion du duodénum, à petite distance du pédicule mésentérique, et s'étagent le long des vaisseaux duodéno-pancréatiques inférieurs. On trouve généralement à ce niveau deux, quelquefois trois ganglions. Sur ses nombreuses préparations, Rouvière les a trouvés d'une façon à peu près constante.

Les ganglions postérieurs se trouvent placés en arrière de la deuxième portion du duodénum et en dehors du canal cholédoque. Il existe à ce niveau, le long des vaisseaux duodéno-pancréatiques supérieurs droits, une chaine de trois ou quatre ganglions étagés en hauteur. C'est l'hypertrophie de l'un d'eux qui, dans certains cas, a donné, au doigt, l'illusion d'un calcul engagé dans le conduit biliaire.

Les ganglions lymphatiques duodéno-pancréatiques ne reçoivent pas seulement la lymphe venue de cet organe. Les organes voisins et en particulier l'appendice leur envoient des vaisseaux, et ces relations lymphatiques entre l'angle iléo-cæcal et le duodénum seraient peut-être susceptibles d'expliquer, au dire de Braithwaite, la production de certains ulcères duodénaux ou gastriques ou même de certaines cholécystites

calculeuses. Il aurait pu ajouter qu'on doit certainement trouver ici l'explication de subictère que l'on rencontre si souvent au cours des poussées aiguës d'appendicite. Mais cet auteur pensait que cette voie de la lymphe était anormale.

Berceanu, inspiré par le professeur Gerota, reprit cette étude et remarqua que normalement, mais non constamment, la lymphe appendiculaire, qui d'habitude gagne les ganglions iléo-cæcaux ou mésentériques, peut arriver directement aux ganglions duodéno-pancréatiques. Il semble que l'on puisse accepter comme vraisemblable, bien que non démontrée, l'inflammation de ces ganglions latéro-cholédociens provoquant de ce fait une stase légère de la bile et le subictère.

CONFIGURATION INTÉRIEURE DU DUODÉNUM

Lorsque l'on ouvre un duodénum frais de bout en bout par une incision longitudinale, on est tout d'abord frappé de ce fait que l'épaisseur de la paroi va diminuant de l'extrémité pylorique vers l'extrémité jéjunale.

Dans les cinq ou six premiers centimètres, la paroi duodénale est d'une épaisseur presque double du reste. C'est qu'en effet la muqueuse et la sous-muqueuse sont bourrées de glandes de Brunner, spéciales à ce segment. Volumineuses, tassées les unes contre les autres, ces glandes deviennent moins importantes et plus rares à mesure que l'on se rapproche de la région du tubercule de Vater où elles disparaissent. A partir de cette zone, la paroi duodénale n'est plus constituée que par sa musculaire, sa sous-muqueuse contenant quelques amas lymphoïdes et sa muqueuse. On ne trouve plus que des glandes de Lieberkühn (voir fig. 19).

Cette différence d'épaisseur se constate nettement à la distension du duodénum, après injection d'air par exemple. On remarque alors que la paroi plus mince au-dessous de l'abouchement des voies biliaires, se laisse plus aisément distendre. Il se produit, par cet artifice, une apparence de rétrécissement en longueur que Villemin a cru pouvoir décrire comme normal sous le nom de rétrécissement supra-vatérien. En réalité, il n'existe pas.

Cette différence d'épaisseur de la paroi répond à une différence de l'aspect intérieur de l'organe.

Au niveau de la zone à parois épaisses, c'est-à-dire depuis l'origine jusqu'au voisinage du tubercule de Vater, la muqueuse du duodénum présente un aspect tout différent de celui du segment sous-jacent. Elle est complètement lisse ou présente quelques replis longitudinaux. A mesure

que l'on s'éloigne du pylore, ces plis ont tendance à devenir plus nombreux et à se rapprocher de l'horizontale, mais le premier repli franc n'apparaît qu'au-dessus de l'abouchement des voies biliaire et pancréatique, comme nous verrons plus loin.

Dès ce moment, la muqueuse duodénale perd cet aspect lisse particulier pour prendre de plus en plus les caractères de la muqueuse de l'intestin grêle. Les replis deviennent des valvules conniventes; ils sont net-

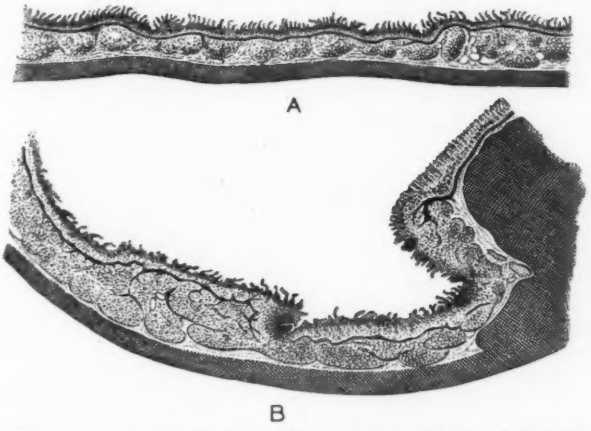

FIG. 19. — *Coupe de la paroi duodénale* (d'après Villemin).
a, dans ses six premiers centimètres, le duodénum a une paroi épaisse en raison de la présence des glandes de Brunner. *b*, au-dessous du tubercule de Vater, la paroi devient plus mince.

tement perpendiculaires à l'axe du canal et s'intriquent les uns dans les autres. Rarement circulaires, ils se terminent en bifurquant ou même en trifurquant. Ce n'est qu'au niveau de la quatrième portion de l'organe que certaines valvules plus volumineuses et plus hautes se trouvent renforcées par un éperon de la musculature.

La limite entre ces deux zones répond, comme nous l'avons vu, à la limite de l'existence des glandes de Brunner. Aussi Villemin, sans donner de preuves définitives, pense-t-il avec quelque raison que cette dualité anatomique doit répondre à une dualité fonctionnelle.

Le tubercule de Vater. — L'embouchure des voies biliaires et pancréatiques se fait toujours dans cette zone lisse des premiers centimètres du duodénum. Pedro Bellou, dans sa remarquable étude des voies

biliaires, fait observer d'après un nombre considérable de faits, que cet abouchement a toujours lieu, à peu de chose près, au même niveau.

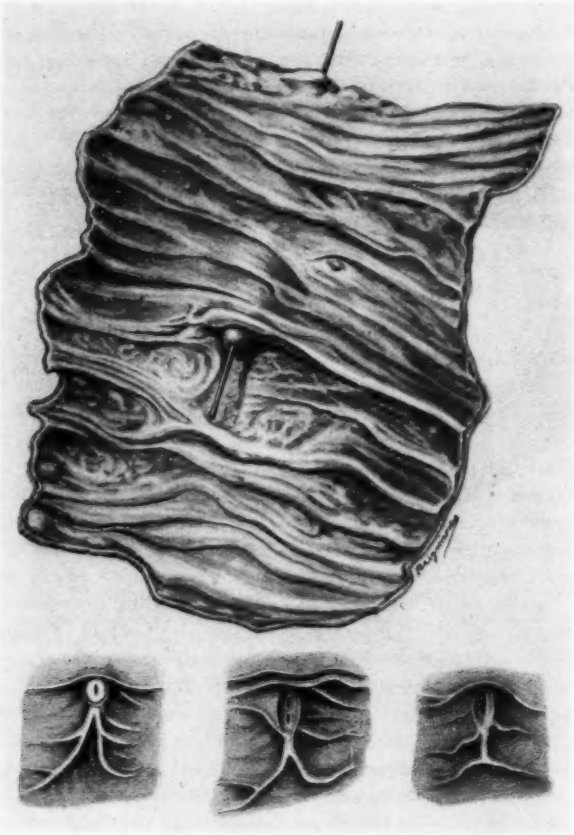

FIG. 20. — *Le tubercule de Vater* (d'après Pedro Bellou).
Au-dessous, quelques aspects différents des orifices biliaire et pancréatique à la surface de la muqueuse.

Jamais cet abouchement ne siège ni dans l'estomac, ni dans la troisième portion du duodénum. C'est entre 5 et 8 centimètres du pylore que le cholédoque et le canal de Wirsung s'ouvrent dans le duodénum, un peu

au-dessus de l'insertion du méso-côlon transverse. Le canal de Santorini débouche à 2 centimètres environ au-dessus des précédents.

Le cholédoque et le canal de Wirsung s'ouvrent côte à côte dans l'intestin, au niveau d'une saillie désignée sous le nom de tubercule de Vater, qui, le premier, la décrivit en 1720. Cette saillie siège au niveau de la deuxième portion du duodénum, à l'union de sa face postérieure et de sa face gauche. Elle forme une petite élévation conique dont le sommet regarde en bas et à droite. Le doigt qui explore la paroi duodénale constate que la base de cette saillie se continue dans l'épaisseur de la paroi, sur une hauteur de 1 centimètre à peu près, mais de moins en moins perceptible à mesure qu'on s'éloigne du sommet. La résistance au doigt est assez grande pour qu'on puisse même percevoir le tubercule de Vater à travers la paroi antérieure du duodénum. A plus forte raison est-il aisément senti lorsqu'un calcul ou une néoplasie sont venus augmenter sa résistance. Cette palpation indirecte peut rendre de grands services au chirurgien au cours d'une intervention.

Mais il n'en est pas toujours ainsi. Chez un grand nombre de sujets, on ne sent pas au doigt le tubercule de Vater à travers la paroi duodénale. Force est donc de le rechercher à la vue après incision de l'intestin. Or, nous avons déjà dit que ce tubercule siège un peu au-dessus du niveau de la ligne d'insertion du méso-côlon, au-devant du duodénum et à l'union de sa paroi postérieure avec la paroi interne de l'intestin.

Le tubercule est très souvent caché par une valvule connivente qui retombe sur lui et le dissimule. Il est donc nécessaire, après avoir tendu les parois de l'intestin sous un écarteur, de relever les valvules de la pointe d'une sonde cannelée pour découvrir le tubercule. Il peut arriver qu'un jet de liquide bilieux en révèle la situation, mais il n'y faut guère compter, les manœuvres de recherche provoquent vraisemblablement une contraction spasmodique du sphincter qui suspend momentanément l'écoulement.

Au-dessous du tubercule se détache un pli muqueux longitudinal inséré suivant l'axe du duodénum. Il est quelquefois double, il est souvent bifurqué à son extrémité distale. Il mesure généralement 1 cm. 1/2 à 2 centimètres de longueur. Les valvules conniventes s'arrêtent de chaque côté de lui, et cette disposition particulière facilite la découverte de l'origine glandulaire (voir fig. 20).

Le sommet du tubercule de Vater présente le plus souvent un seul orifice. Il est de très petite dimension, 1 millimètre de diamètre généralement; aussi n'est-il pas toujours facile de le cathétériser. Dans quelques cas, on constate deux orifices contigus, disposés l'un au-dessus de l'autre. Toujours ces orifices sont dirigés en bas. Ces aspects différents du sommet

du tubercule tiennent à la façon dont se disposent, l'un par rapport à l'autre, le cholédoque et le Wirsung.

Et tout d'abord, le cholédoque traverse toujours obliquement les parois du duodénum de haut en bas, en sorte qu'avant de s'ouvrir dans l'intestin, il fait, sous la muqueuse, cette saillie longitudinale que l'on voit et que l'on peut sentir, comme nous le disions plus haut. Ce trajet est rigoureusement constant et l'on peut dire que les variations sont d'une extrême rareté.

Le canal de Wirsung aborde le duodénum toujours au-dessous du cholédoque; cela aussi est constant et l'on n'a jamais signalé de disposition inverse. On en pourra de suite conclure que des deux orifices constatés sur la paroi duodénale, le supérieur sera toujours le cholédoque, l'inférieur toujours le canal pancréatique.

Ces données étant posées, il faut savoir que la façon dont cholédoque et Wirsung s'agencent l'un par rapport à l'autre est extrêmement variable. Les observations des auteurs qui ont étudié ce point particulier ne sont d'ailleurs pas tout à fait concordantes.

Le plus souvent (50% des cas), les deux conduits s'accolent au moment de pénétrer dans la paroi duodénale. Le canal de Wirsung s'ouvre dans le cholédoque au niveau de ce trajet intrapariétal. Beaucoup plus rarement, cette confluence se fait avant la traversée pariétale, au niveau de la tête du pancréas. Dans ce cas, on ne constate qu'un seul orifice au sommet du tubercule de Vater.

Plus rarement (20 % des cas), les deux canaux accolés, mais non confluents, traversent la paroi intestinale. Il peut même se produire qu'ils soient dans ce trajet complètement séparés l'un de l'autre, ce qui d'ailleurs est rare. Dans ces cas, on constate la présence de deux orifices au sommet du tubercule de Vater.

Fendons maintenant un de ces tubercules ne présentant qu'un seul orifice à son sommet. Nous voyons que, le plus souvent, il est traversé par les deux conduits devenus très étroits, un éperon de muqueuse maintenant, jusqu'au voisinage du sommet du tubercule, l'individualité du canal biliaire et du canal pancréatique (voir fig. 21).

C'est dans une faible proportion seulement (25 % des cas) que les deux conduits s'ouvrent au fond d'une cavité qui transforme le tubercule en *ampoule*. Aussi comprend-on que Letulle et Nathan Larrier se soient élevés contre cette dénomination d'ampoule de Vater que l'on donne abusivement au tubercule, lequel n'est que rarement creusé en cavité. Pedro Bellou, par ses patientes recherches, est arrivé aux mêmes constatations.

L'importance de ces dispositions dépasse l'intérêt de la pure recherche des variétés anatomiques. On trouve son application dans les constata-

tions pathologiques. On sait aujourd'hui que la pancréatite aiguë reconnait souvent pour cause l'envahissement des conduits pancréatiques

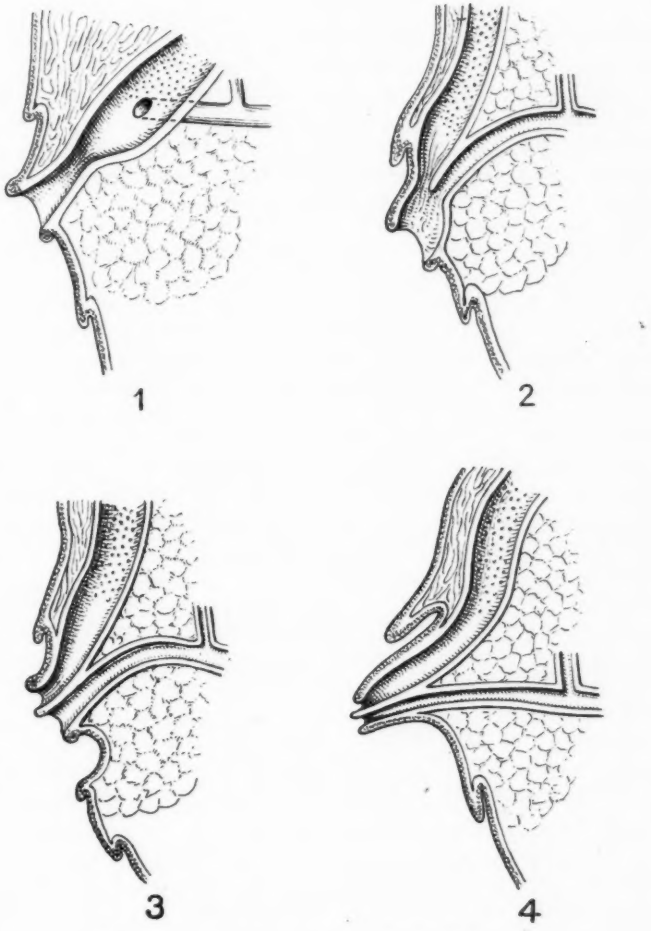

FIG. 21. — *Coupes du tubercule de Vater.*

En haut : le tubercule est creusé d'une cavité au fond de laquelle s'ouvrent le cholédoque et le canal pancréatique (25 % des cas). — *En bas* : le tubercule contient les deux canaux accolés, biliaire et pancréatique, s'ouvrant côte à côte à son sommet. Il n'y a pas d'ampoule de Vater (75 % des cas).

par le reflux biliaire. Or, cette affection est rare proportionnellement au cas où des calculs, par exemple, viennent obstruer temporairement ou définitivement l'orifice du canal biliaire. Si la disposition en ampoule de l'abouchement des conduits biliaires et pancréatiques était habituelle, nul doute que le reflux biliaire dans le canal de Wirsung ne se produirait plus souvent, ce qui n'a pas lieu parce que, généralement, ces deux conduits restent séparés jusqu'au voisinage du sommet du tubercule de Vater. Pour que la pancréatite aiguë se réalise, en cas de lithiase, il faut que se trouvent réunies deux conditions, l'obstruction de l'orifice du tubercule de Vater et l'ouverture du Wirsung dans l'intérieur du cholédoque ou dans le fond d'une ampoule.

Absence de tubercule de Vater. — Cette disposition est plus fréquente qu'on ne le pense généralement. Pedro Bellou estime que ce tubercule fait défaut 38 fois sur 100. On ne sent, dans l'épaisseur de la paroi duodénale, que la saillie longitudinale faite par le trajet intra-pariétal du canal cholédoque. L'ouverture dans l'intestin des conduits biliaire et pancréatique se fait alors au niveau d'une fossette, cachée presque toujours par une valvule connivente qui la recouvre. Le pli longitudinal se détache de l'extrémité inférieure de cette fossette. Celle-ci a d'habitude l'aspect d'une fente vulviforme, limitée par deux petits bourrelets saillants. Dans le fond de cette fente, on voit soit un seul orifice qui est commun au cholédoque et au Wirsung, soit deux orifices superposés et voisins l'un de l'autre qui correspondent à l'ouverture séparée de ces deux conduits.

Dans certains cas, au lieu d'une fente, on constate la présence d'une dépression ovalaire ou même circulaire plus ou moins large suivant les cas ; c'est au fond de cette sorte de cupule que se fait l'ouverture des deux conduits glandulaires soit par un seul, soit par deux orifices.

Letulle et Nathan-Larrier ont résumé la disposition de ces abouchements en quatre types. A cette classification un peu compliquée, nous préférons celle de Pedro Bellou plus simple et plus précise et que nous adopterons :

1° Présence d'un tubercule de Vater dans 62 % des cas :

a) tubercule plein, c'est-à-dire non creusé d'une ampoule, 36 % des cas ;

b) tubercule creusé d'une ampoule, 26 % des cas.

2° Absence de tubercule de Vater dans 38 % des cas :

a) un orifice commun pour le cholédoque et le canal pancréatique, 6 % des cas ;

b) deux orifices, 28 % des cas ;

c) fente vulvaire ou naviculaire avec deux orifices contigus ou séparés, 4 % des cas.

La petite caroncule. — Encore appelée caroncula minor avec Santorini, ou papille supérieure avec les auteurs allemands, elle répond à l'embouchure du canal de Santorini. D'après les recherches que nous avons pu faire sur le cadavre, cette disposition en papille est loin d'être constante; il nous a même semblé que, le plus souvent, le canal de Santorini s'ouvre par un simple petit orifice sans aucune saillie et voilé généralement par un pli de la muqueuse. A la palpation, le doigt ne sent absolument rien qui puisse le renseigner sur la situation de cet orifice. Peut-être l'altération cadavérique rend-elle particulièrement difficile cette recherche ? Dans les cas peu nombreux, il est vrai, où j'ai essayé, après duodénotomie sur le vivant, de repérer cet orifice, je dois avouer qu'il m'a été impossible de le découvrir. Il est possible que. dans les cas où le canal de Santorini supplée le canal de Wirsung absent, on puisse plus facilement trouver cette embouchure; je n'ai pas eu l'occasion de rencontrer de cas de ce genre.

Aussi aurais-je quelque tendance à conclure que la recherche de la *caroncula minor* est un travail du laboratoire et doit rester sans résultat sur le sujet vivant.

La petite caroncule est toujours située sur la paroi interne du cylindre duodénal et au-dessus de la grande caroncule. La distance est un peu variable qui sépare ces deux orifices. Nous avons généralement trouvé 3 à 4 centimètres ; Letulle et Nathan-Larrier trouvent 10 à 35 millimètres d'écart; Cruveilhier, de 1 à 4 centimètres; Morris, de 1 à 2 centimètres. Il est probable que ces différences tiennent au degré de tension que l'on impose à la paroi duodénale.

Marsiaj, Letulle et Nathan-Larrier ont constamment trouvé le même aspect « assez exactement comparable à un mamelon d'enfant nouveau-né », perforé à son centre par un petit orifice. Je dois dire que cet aspect papillaire m'a semblé assez rare, et qu'il m'est souvent arrivé de ne pouvoir découvrir ou sentir la petite caroncule sur le duodénum du cadavre.

La petite caroncule ne répond pas toujours à l'embouchure du canal accessoire de Santorini. Celui-ci peut manquer ou du moins ne pas s'ouvrir dans l'intestin; il ne constitue alors qu'un affluent du canal de Wirsung. Cependant, la caroncule peut exister sans qu'elle présente d'orifice à son sommet. Exceptionnellement, c'est la terminaison du Wirsung qui fait défaut et le canal de Santorini, considérablement élargi, le supplée et débouche au niveau de la *caroncula minor*. Cette disposition,

quoique rare, est loin d'être exceptionnelle et bien des anatomistes l'ont rencontrée et signalée (Bellou, Marsiaj, Letulle).

La difficulté qu'il y a à découvrir cette caroncule, l'incertitude où l'on est de l'existence d'un canal pancréatique à ce niveau, font que le chirurgien ne peut la prendre en considération ni escompter, à l'occasion, son rôle de suppléance.

TUMEURS BILATÉRALES DE L'ACOUSTIQUE ET NEURO-FIBROMATOSE

(Etudes anatomo-cliniques)

par

Ludo VAN BOGAERT

(de Bruxelles).

Les tumeurs bilatérales de l'acoustique ont fait, ces dernières années, l'objet de plusieurs travaux importants : ceux de Gardner et Frazier [1], Sawenko [2], de Guillain, Schmite et Ivan Bertrand [3] et celui de Louis Minski [4], sont les plus connus.

Les observations de Gardner et Frazier portent sur une forme familiale de surdité double développée chez un grand nombre d'individus d'une même souche et sans association visible d'autres neuro-fibromes, pouvant évoquer l'idée d'une maladie de Recklinghausen.

Le cas français est également indépendant de la neuro-fibromatose. Le professeur Guillain et ses collaborateurs insistent sur la rareté relative de ce type pur. Les observations de L. Minski concernent plusieurs membres d'une même génération, dont l'un présente seulement des tumeurs bilatérales de l'acoustique, un autre des tumeurs spinales, un troisième des tumeurs acoustiques bilatérales avec une neuro-fibromatose généralisée. L'examen des autres membres est négatif, ainsi que l'enquête héréditaire.

Nous avons observé, en douze ans, trois cas de tumeurs bilatérales de l'acoustique. Deux d'entre eux ont fait l'objet de présentations et de démonstrations cliniques. Le premier cas a été présenté avec Helsmoortel et Thienpont [5]. Le second a été étudié récemment au point de vue oto-radiologique par Sels et Thienpont [6] ; le troisième est encore inédit. Leur rapprochement nous a paru intéressant au point de vue clinique et histo-pathologique.

OBSERVATION 1. — Cette observation sera publiée *in extenso*, dans le *Journal belge de Neurologie et Psychiatrie*, par nos collaborateurs Helsmoortel et Thienpont. Nous donnerons seulement un résumé de leur communication de décembre 1931.

Malade âgée de vingt-sept ans.

Au printemps 1928, apparaissent des douleurs dans l'épaule droite.

En novembre de la même année, on enlève une tumeur de la grandeur d'un haricot au niveau de l'avant-bras droit.

En octobre 1930, le docteur Van Dessel pose le diagnostic de compression d'une racine par une tumeur, soit par une côte cervicale supplémentaire. L'opération, pratiquée en mars 1931, permet d'enlever un schwannome de C 7 développé dans des troncs du plexus brachial.

Après, l'un de nous la voit pour la première fois en juin 1931. On pose le diagnostic de compression médullaire, siégeant en C 7 et D 1 et due à un gliome intra-rachidien au cours d'une maladie de Recklinghausen.

Le 16 juin 1931, le docteur Van Dessel enlève un fibrogliome partiellement extra, et partiellement intra-dure-mérien, comprimant la moelle entre les racines C 6 et C 7, et partie de C 6. Cette dernière racine dut être coupée. Au troisième jour après l'opération, la malade est prise d'un délire onirique violent, au cours duquel elle veut se jeter par la fenêtre, tente de se suicider à différentes reprises, présente des hallucinations visuelles. Son écriture prend un aspect cérébelleux, elle devient progressivement sourde et présente un nystagmus spontané de plus en plus net et sa marche est ataxique.

Revue le 18 novembre 1931, on constate un gros nystagmus bilatéral à grands battements. Il existe en outre une légère déviation de la langue à droite, une diminution de la contraction de la commissure buccale droite, une dysmétrie légère dans l'épreuve du doigt sur le nez à droite, mais aussi nette dans l'épreuve talon-genou à droite, une parésie du membre supérieur droit et une démarche ataxique.

L'examen du fond d'œil est négatif.

L'examen vestibulaire et cochléaire montre :

Depuis un an, la malade est sourde de l'oreille droite et l'ouïe baisse rapidement à gauche. Il existe de violents acouphènes à droite ; ceux-ci ont débuté trois jours avant l'opération. Il n'y a pas de vertiges. La montre n'est plus entendue à droite ; à gauche, elle est entendue au contact.

Les tympans sont mats, sans cicatrices, les trompes d'Eustache sont libres et le cathétérisme de celles-ci n'améliore pas l'ouïe.

Les épreuves de diapason donnent :

Conduction aérienne très faible à droite, meilleure à gauche. Le schwabach est raccourci des deux côtés, mais surtout à droite. Le Weber n'est pas latéralisé, La conduction osseuse est très faible à droite. Le Rinne positif des deux côtés. Il existe du nystagmus spontané dans le regard oblique des deux côtés et dans le regard en haut. Le regard en haut déclenche du vertige.

L'épreuve du Romberg sensibilisé montre une tendance à la chute vers la gauche. Il n'y a pas de déviation spontanée des index et les épreuves de Quix sont normales. Il n'y a pas de symptôme de la fistule.

Dans l'épreuve galvanique, la maladie incline à gauche à 6 M. A.; à 10 M. A., elle ne réagit pas à droite.

Epreuve rotatoire : 10 tours en 20 secondes.

1° Canaux horizontaux : *a)* de droite à gauche : pas de déviation constatable, très légère sensation de chute, le nystagmus ne subit pas de changement ;

b) de gauche à droite : pas de déviation, pas de chute (pas même de sensation) ; le nystagmus n'est pas modifié.

2° Canaux verticaux : *a)* tête fléchie à 90° sur l'épaule gauche, la rotation se faisant de gauche à droite donne un nystagmus vertical de 6″ ;

b) la tête fléchie à 90° sur l'épaule droite, la rotation se faisant de droite à gauche ne donne pas de réaction.

Examen radiologique. — 1° Incidence de profil droit (stéréo).

Au niveau de la selle turcique, on remarque un léger nuage remplissant la cavité endosellaire, pas d'autres modifications notables à constater. Il existe un grand nombre de grains de calcifications de grande densité, disposés en trois groupes. Le premier groupe se trouve en haut et en arrière de la selle

FIG. 1. — Cas 1. *Tumeur de la racine C 6* (hématéine-éosine).
Aspect palissadique caractéristique; bandes de cellules schwanniques; la travée médiane est constituée par du tissu conjonctif dont les prolongements séparent les alvéoles schwanniques.

turcique, le second groupe au-dessus des rochers, le troisième groupe se trouve contre la paroi de l'occipital.

Dans la boîte cranienne, ces grains occupent les places suivantes : ceux de la région suprasellaire sont situés au centre, ceux qu'on voit au-dessus des rochers sont situés au-dessus de la pointe du rocher gauche. Ceux situés contre l'écaille de l'occipital occupent la ligne médiane.

A 5 centimètres en haut et en arrière des bords supérieurs des rochers, il existe des calcifications diffuses, de faible densité, que la stéréo situe au centre (ils ne se retrouvent pas sur les autres clichés).

Sur le profil, on remarque encore un groupe de grains de forte densité, occupant la moelle cervicale, au niveau des 2e et 3e vertèbres cervicales.

2° Incidences de Stenvers des deux rochers. Les conduits auditifs internes apparaissent considérablement agrandis, le gauche est plus dilaté que le droit, ce dernier de forme plus régulière. Cette excavation est tellement considérable, qu'elle met en évidence le limaçon et l'orifice du nerf facial.

L'examen radiologique montre une grosse dilatation des conduits auditifs internes en position de Stenvers, et le diagnostic de tumeur bilatérale de l'acoustique.

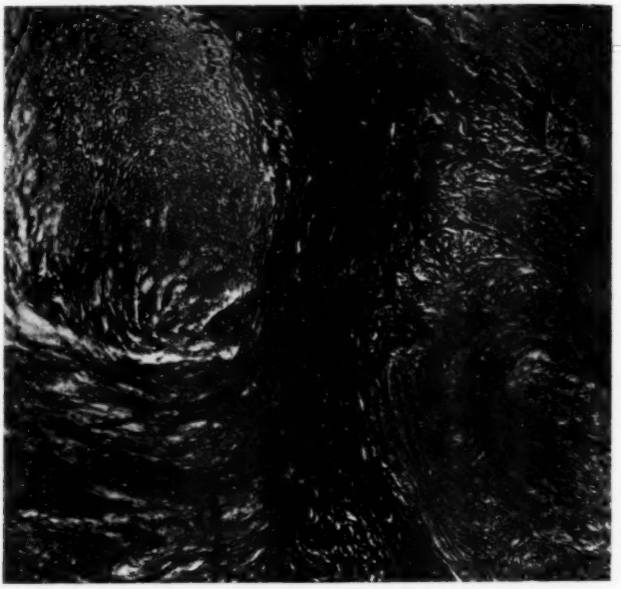

Fig. 2. — Cas 1. *Même tumeur* (Achucarro-Klarfeld).
Les grandes travées conjonctives à fibres épaisses
contrastent avec la structure fibrillaire, très fine, du tissu schwannique.

Cette malade n'a présenté jusqu'ici aucune tumeur neuro-fibromateuse au niveau de la peau. La tumeur intra-rachidienne enlevée opératoirement était développée aux dépens de la sixième racine cervicale, et se prolongeait sur le segment extra-rachidien de celle-ci. La tumeur enlevée précédemment était développée dans une des branches du plexus brachial.

Etude histologique. — Une préparation au trichrome de Masson montre une tumeur constituée de lobules de tissu schwannique, écartelés par une gangue fibreuse colorée en un beau bleu, bien tranchant sur le fond rose violacé de la préparation, cette gangue fibreuse et ses cloisonnements contiennent de nombreux vaisseaux dont la paroi est épaissie.

Le tissu néoplasique est formé de tourbillons de cellules schwanniques à disposition palisadique (fig. 1), mais écartées par endroits comme les mailles d'un filet. A un plus gros agrandissement, l'aspect syncytial de ce réticulum,

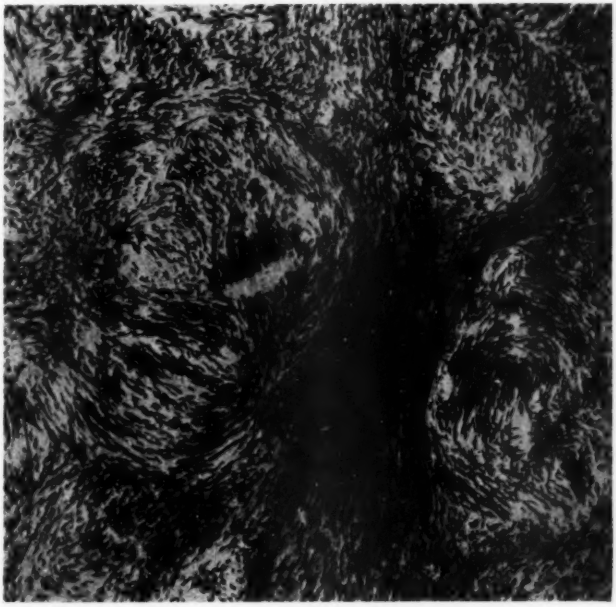

FIG. 3. — Cas 2. *Tumeur de l'acoustique gauche* (crésyl violet). Aspect typique du schwannome. Les travées conjonctives sont rares.

l'aspect des noyaux, la présence de fines gliofibrilles sont les caractères les plus marquants. La distinction entre les deux tissus, glial et mésenchymateux, est facile (fig. 2).

OBSERVATION 2. — Cette observation fut présentée à la Société belge de Laryngologie et d'Otologie, le 8 juillet 1933, par notre collègue Sels, qui nous avait référé le malade. L'étude radiologique est due au docteur Thienpont.

M. Gri... (Eugène), âgé de vingt-deux ans. Les tumeurs ont apparu à l'âge de quatorze ans. On en compte actuellement 75. Il y a cinq ou six ans, il est

devenu progressivement sourd, d'abord à droite, puis à gauche. Depuis un an et demi, la jambe droite a maigri et on a constaté qu'il la tire après lui comme un poids. Les troubles visuels ont beaucoup augmenté depuis novembre 1931.

Examen neurologique. — Ataxie, hémiparésie gauche. Abolition du réflexe rotulien et achilléen gauches. Atrophie proximale du quadriceps et des adducteurs à gauche. Diminution de la force des mouvements du membre inférieur gauche. Paresthésie du petit doigt et de l'annulaire gauche. Talonne à gauche, ataxie, membre supérieur gauche flasque.

FIG. 4. — Cas 2. *Tumeur de l'acoustique gauche* (Perdrau). Rares cloisons conjonctives.

Examen cochléaire et vestibulaire. — Surdité bilatérale presque complète. Les épreuves des diapasons montrent qu'il s'agit d'une surdité rétrolabyrinthique.

Nystagmus spontané dans les deux directions, plus marqué à droite et quelques secousses verticales.

Romberg sensibilisé : grandes oscillations, tendance à la chute en arrière et à gauche; pas de déviation spontanée des index.

Epreuves de Quix : verticales : les deux doigts dévient à droite dans les trois positions de la tête; horizontales : aux deux bras, tendance très irrégulière à dévier en-dessous.

Epreuves vestibulaires : montrent le labyrinthe gauche inexcitable, le labyrinthe droit encore très faiblement excitable.

Examen ophtalmologique. — Papille de stase bilatérale. Stade avancé (œdème papillaire, veines tortueuses et dilatées, peu d'hémorragies). Petite tumeur très typique siégeant à l'œil droit entre la papille et la macula, et un peu au-dessus de celles-ci, de forme ovalaire avec deux petits prolongements filiformes.

FIG. 5. — Cas 2. *Tumeur de l'acoustique gauche* (hématéine-éosine). Accumulation périvasculaire de macrophages chargés de lipo-pigment. Vaisseaux dilatés avec, par places, transsudation de globules rouges.

Examen radiographique. — 1° Incidence postéro-antérieure. Point de calcification projeté dans l'orbite droite.

2° Incidences de profil droit et gauche. Le gros point de calcification se retrouve au-dessus des rochers. La calotte est plus épaisse que normalement. Au niveau de la selle turcique, on constate un élargissement dans le sens antéro-postérieur, avec décalcification et érosion du dos de la selle et des petites ailes du sphénoïde.

3° Incidences des trous optiques. Le droit est régulièrement dilaté, avec usure

surtout au niveau de la petite aile du sphénoïde, le gauche semble plus dilaté encore, et se confond avec la fente sphénoïdale.

4° Incidences de Stenvers. Rocher droit : dilatation énorme du conduit auditif interne avec érosion de la pointe, gros pont de calcification situé au-dessus du bord supérieur.

Rocher gauche : dilatation considérable du conduit auditif interne allant jusqu'au bord supérieur, de forme biloculaire, avec érosion de la pointe.

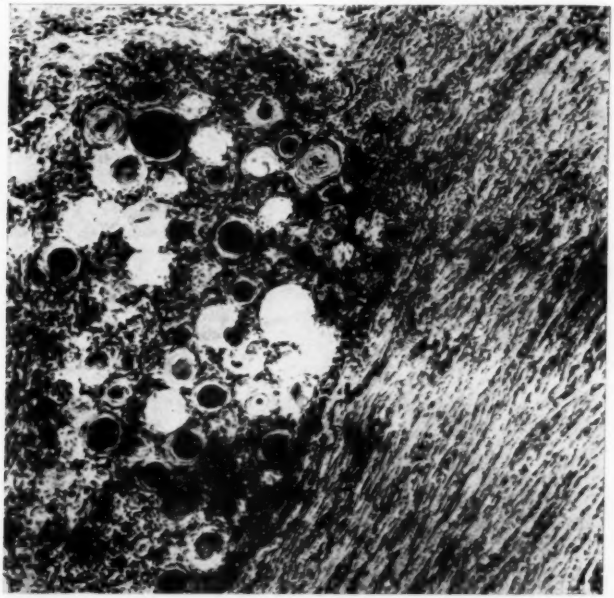

FIG. 6. — Cas 2. *Tumeur de l'acoustique droit* (hématéine-éosine). On reconnaît, à droite, la structure fibrillaire du schwannome; à gauche, les fibres sont intéressées transversalement et bourrées de calcosphérites.

Autopsie. — L'examen anatomique *post mortem* permit de découvrir trois tumeurs de volume d'une cerise à une prune, dont l'une, la plus petite, est appendue à la faux du cerveau, dans son tiers antérieur, les deux autres occupant chacune l'angle pontocérébelleux correspondant. Le nerf optique et le chiasma ne paraissaient pas augmentés de volume. Pas de tumeurs ailleurs dans la cavité cranienne.

Une vérification rapide, par suite de circonstances indépendantes de notre volonté, ne nous a pas permis de contrôler l'état de la cavité rachidienne, des viscères, des nerfs, ni de prélever l'œil présentant les localisations rétiniennes.

Etude histologique (crésyl-violet, hématéine-éosine, Bielschowsky, Perdrau, Achucarro-Klarfeld-Van Gieson).

Tumeur de l'acoustique gauche. — Schwannome typique avec ses tourbillons palissadiques (fig. 3), cerné d'une gaine conjonctive envoyant dans l'épaisseur de la tumeur quelques cloisons mésenchymateuses (fig. 4). Accumulation par endroits de macrophages chargés de pigments gras. Rares hémorragies périvasculaires (fig. 5). Pas de cellules, ni de fibres myéliniques.

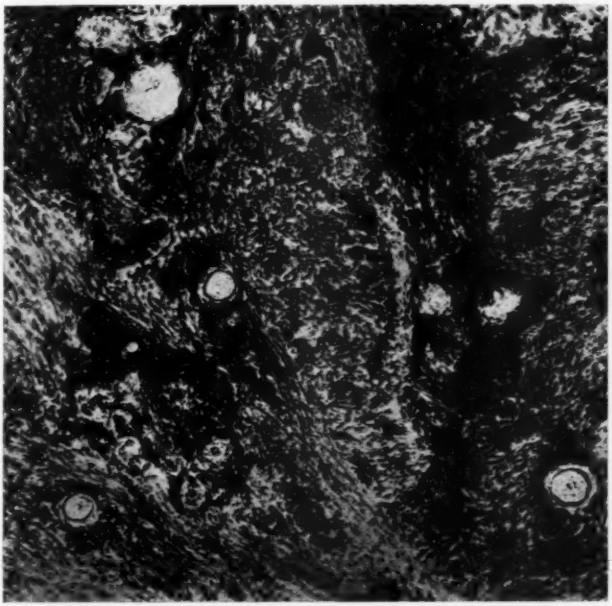

FIG. 7. — Cas 2. *Tumeurs de l'acoustique droit* (hématéine-éosine). Aspect pseudo-épithélial.

Tumeur de l'acoustique droit. — Schwannome reconnaissable à sa structure tourbillonnée, mais bourrée de calcosphérites (fig. 6). Pas d'hémorragies. Le tissu schwannique est complètement remanié par la prolifération conjonctive qui est intimement mêlée au tissu glial. La prolifération schwannique est par moments tellement dense que les bourgeons revêtent un aspect épithélial (fig. 7). En de rares points, on observe une dégénérescence d'aspect réticulé.

Tumeur de la faux du cerveau. — Même tissu que la tumeur précédente, mais moins riche en calcosphérites. Un épais réticulum conjonctif enserre la prolifération schwannique. Ce réticulum peut lui-même subir, par paquets, une infiltra-

tion calcaire (fig. 8). L'aspect est aussi éloigné du tissu schwannique que de la tumeur acoustique gauche. Toute la tumeur est remaniée par le conjonctif, mais son origine est reconnaissable.

OBSERVATION 3. — L... (Henri), trente ans (inédite). Ce malade s'est présenté pour la première fois à la consultation à l'hôpital Stuyvenbergh, en mai 1931, se plaignant de troubles de la marche, de surdité bilatérale et de douleurs dans la région antéro-latérale droite de la nuque.

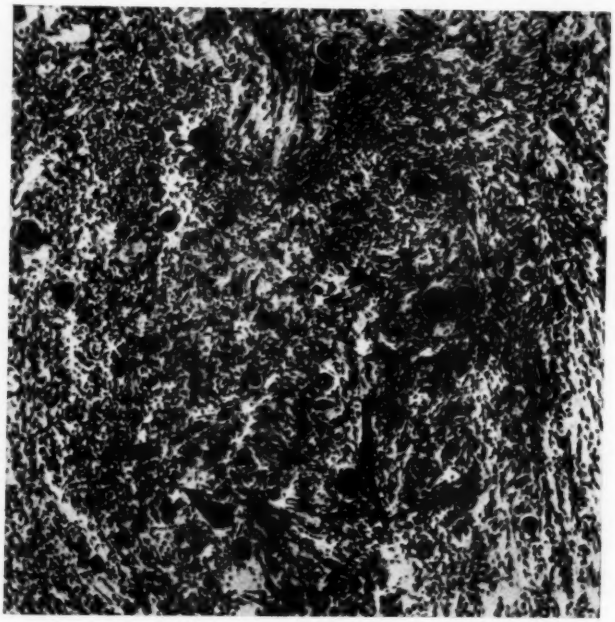

FIG. 8. — Cas 2. *Tumeur de la faux du cerveau* (hématéine-éosine). Aspect pseudo-épithélial, remaniement conjonctif important avec calcosphérites et aiguilles calcaires imprégnées.

Antécédents. — Rien de particulier à noter, sauf une grippe avec broncho-pneumonie en janvier 1922. Depuis cette maladie, le patient ne s'est plus senti bien portant. Les douleurs à la nuque sont apparues en mai 1924 et sont devenues depuis de plus en plus pénibles. Un traitement radiothérapique, fait en 1925 pour rhumatisme vertébral du cou, a apporté une sédation temporaire.

Histoire. — Apparition de douleurs dans la région supéro-externe droite du cou et de la nuque, remontant parfois jusque dans le cuir chevelu, derrière

l'oreille droite et le long des trapèzes, avec attitude de torticolis, la tête étant légèrement inclinée vers la droite.

Entre 1924-1927, il est devenu progressivement sourd des deux côtés. Cette surdité s'est accompagnée au début d'acouphènes très désagréables ; mais depuis un an, après l'installation de la surdité, ils ont disparu.

En 1929, chute fréquente et brusque quand il regarde en haut.

En 1930, fourmillements et douleurs dans la face droite pendant plusieurs mois, résistant à tous les traitements préconisés.

En 1931, amaigrissement et ataxie marqués.

FIG. 9. — Cas 3. *Tumeur de l'acoustique droit* (Perdrau). Importance du processus conjonctif.

Examen. — Homme très amaigri, intelligence intacte, pas de manifestations cutanées ni de tumeurs. Démarche ataxique avec tendance à tomber vers la droite. Signe de Romberg grossier. Pas de dysmétrie marquée, ni de tremblement intentionnel. Anesthésie à la piqûre et à la température des deux membres supérieurs, l'appréciation de cette dernière sensibilité n'est pas très précise aux membres inférieurs droits. Abolition des réflexes aux membres supérieurs. Signe de Babinski à droite. Conservation des réflexes cutanés abdominaux. Surdité bilatérale totale. Inexcitabilité calorique et rotatoire des deux labyrinthes. Déviation légère de la langue à gauche. Hémiparésie faciale droite. Anesthésie de la cornée droite.

Evolution. — Pendant les mois de mai et juin, des vomissements apparaissent avec céphalées intenses et accès vertigineux. Le diagnostic est posé d'une double tumeur d'angle, et en raison de l'absence d'autres localisations tumorales, nous proposons une intervention qui est déclinée par l'entourage. Le malade est mort brusquement en janvier 1933.

Autopsie. — Double tumeur de l'angle développée aux dépens des parties proximales de la racine acoustique et ayant creusé dans le bulbe, surtout à droite, une loge profonde. Pas de tumeurs ailleurs dans la cavité cranienne, ni spinale. Une dissection minutieuse des plexus et des principaux troncs nerveux ne montre nulle part de néoformations, ni d'épaississement des nerfs. Pas de tumeurs cutanées, ni viscérales. Sclérose rénale. Artériosclérose aortique précoce. Sclérose fibreuse du sommet droit. Ectopie testiculaire à gauche.

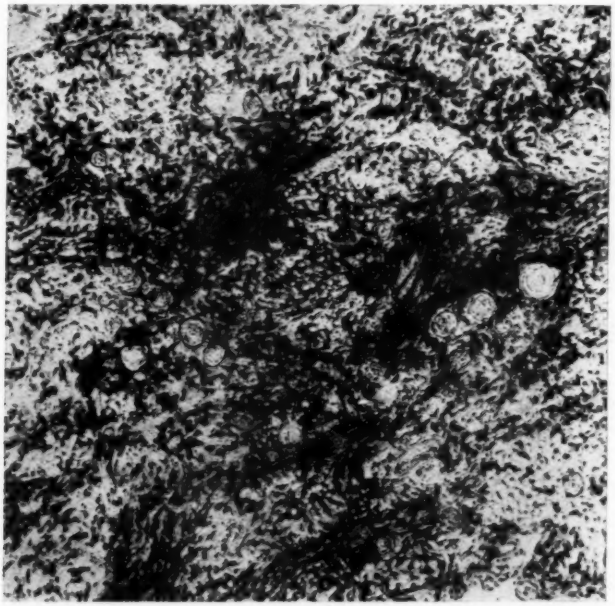

FIG. 10. — Cas 3. *Tumeur de l'acoustique droit* (crésyl violet).
Aspect réticulé d'un autre point
de la même tumeur avec dégénérescence hyaline des parois vasculaires.

EXAMEN HISTOLOGIQUE. — *Tumeur du nerf acoustique gauche.* — La tumeur a, dans son ensemble, une structure lobulée. Les lobules sont le plus souvent rectangulaires ou hexagonaux et composés de tourbillons de cellules schwanniques caractéristiques. Les bandes nucléaires, à disposition palissadique, sont particulièrement belles. Les préparations par la méthode de Perdrau et d'Achucarro-Klarfeld montrent la nature conjonctive du réticulum interlobulaire.

Tumeur du nez acoustique droit. — La structure est identique, mais les lobules sont plus gros, l'appareil conjonctif interlobulaire plus dense. On observe un grand nombre de formations en bulbe d'oignon, rappelant par leurs

formes celles qu'on observe dans des endothéliomes. Les zones de ramollissement intralobulaire ne sont pas exceptionnelles ; elles siègent de préférence au voisinage des vaisseaux thrombosés, et la dégénérescence du tissu adjacent est traduite par la présence de nombreux macrophages chargés de graisse. Cette nécrose se fait aux dépens des cellules schwanniques elles-mêmes. Dans le voisinage de ces zones de nécrose, les vaisseaux subissent fréquemment une dégénérescence hyaline.

⁂

ÉTUDE CLINIQUE

Nos deux premières observations sont superposables. Elles concernent des tumeurs bilatérales de l'acoustique chez des patients offrant d'autres symptômes de la neuro-fibromatose.

Le malade 1 présente, en dehors d'une double tumeur acoustique, une tumeur cervicale haute, calcifiée, visible radiologiquement, une tumeur de la racine postérieure de C 6 enlevée par laminectomie, une tumeur énucléée du plexus brachial. Elle offre en outre une pigmentation brunâtre de tout le tégument avec de rares taches café au lait, mais nulle part on n'observe chez elle de tumeurs cutanées, ni de molluscums, ni d'angiomes. Elle présente, par contre, des troubles mentaux à type de confusion mentale paroxystique sur lesquels l'observation attire suffisamment l'attention et qui indiquent l'existence d'autres modifications du système nerveux central. L'existence, aujourd'hui, d'une amyotrophie évolutive du type Aran Duchenne, au niveau de la main droite, implique la possibilité d'un processus intra-médullaire de formation récente en faveur duquel plaident également l'apparition de gros troubles trophiques, et d'une dissociation du type syringomyélique, au niveau de la main homologue.

Le tableau généalogique de cette famille présente un autre intérêt. Un frère est atteint d'épilepsie et présente des taches café au lait caractéristiques, ainsi que de nombreux angiomes plans. Un frère est très pigmenté, présente des taches café au lait typiques à la face interne de la cuisse droite, et de violents accès de migraine (?) dont quelques-uns se seraient accompagnés de perte de conscience.

La mère de notre malade présente des taches café au lait nombreuses sur le thorax et les cuisses, une peau sale comme celle qu'on observe souvent dans la maladie de Recklinghausen, et plusieurs molluscums aux deux aisselles.

Son frère cadet présente les mêmes caractères somatiques et a été interné à deux reprises pour des bouffées de délire mal définies.

Dans cette famille, où on retrouve sans aucun doute un certain nombre de caractères considérés généralement comme des formes frustes de la neurofibromatose, on voit éclore brusquement une forme centrale. Ni chez notre malade, ni chez les autres membres de la famille, on ne retrouve de grosses tumeurs cutanées analogues à celles du cas suivant.

Dans la seconde observation, aux tumeurs bilatérales de l'acoustique sont associées une tumeur fibreuse de la faux du cerveau, une tumeur rétinienne analogue à celles de Van der Hoeve, une tumeur de la région scléro-cornéenne à l'œil gauche, d'innombrables neurofibromes sous-cutanés dont plusieurs de taille importante. On observe, au niveau de la première, un grand nævus pigmentaire café au lait avec hypertrichose; à d'autres endroits, au contraire, on trouve de l'atrophie cutanée « en gouttes », avec vitiligo. Ce malade présente encore de nombreuses dystrophies osseuses qu'il ne nous est pas possible d'étudier, dans leur détail, ici.

Malgré l'apparence d'une dilatation du trou optique des deux côtés, nous n'avons pas vu de tumeur de ce nerf rappelant celles qui ont été décrites à ce niveau par d'autres auteurs.

La famille de ce malade ne présente pas moins d'intérêt. On trouve, parmi ses frères, un garçon âgé de quinze ans que nous avons pu examiner et qui présente, dans la région du cou, des deux côtés, une tumeur comparable à celle de son frère. Il présente, au niveau du thorax, de nombreuses taches café au lait. Le fond d'œil n'est pas modifié.

La mère présente un fibrolipome de la cuisse gauche, mais n'a aucune tumeur ailleurs, ni de zone de pigmentation.

Le père présente dans la région lombo-sacrée, un peu plus haut que la tumeur de son fils, une tumeur grosse comme une orange, ayant la consistance vermicellée d'un névrome plexiforme. Il présente au niveau du thorax de nombreux angiomes plans, des verrues planes et des molluscums pendulums en collerette autour du cou.

Le tableau généalogique est ici assez caractéristique, et l'on voit que la conjugaison des deux lignées, ici non consanguines, mais chacune porteur de tumeurs fibro-lipomateuses, réalise dans la descendance une neurofibromatose périphérique et centrale, grave et même à évolution fatale. On peut opposer, aux deux précédentes, la troisième observation.

Chez ce dernier malade, l'examen anatomo-clinique ne révèle aucune autre néoformation que la tumeur bilatérale de l'acoustique. L'examen microscopique des centres nerveux demeure négatif.

Il s'agit donc d'un cas pur comparable à celui des auteurs français. D'autre part, l'enquête héréditaire négative le rapproche du cas de Minski. *Dans l'ordre généalogique, le rapprochement de nos observations avec celles de Minski semble démontrer l'unicité des formes pures et des*

formes associées à la neuro-fibromatose. La seconde partie de ce travail a pour objet de rechercher si la structure histo-pathologique de ces tumeurs plaide en faveur d'une thèse analogue.

ÉTUDE HISTO-PATHOLOGIQUE

Henschen, le premier, a démontré que ces tumeurs de l'acoustique étaient issues de la portion vestibulaire de la huitième paire, et le travail le plus récent de Gardner et Frazier confirme entièrement cette opinion. C'est à Cushing qu'on doit le plus grand nombre de documents anatomo-cliniques sur ces tumeurs. Il en a personnellement réuni 13 cas de tumeurs doubles avec ou sans tumeurs durales et, au point de vue de leur fréquence, il compte une tumeur bilatérale par 100 tumeurs doubles. Il les considère comme analogues aux tumeurs périphériques de la neuro-fibromatose, dont elles diffèrent par leur tendance à réaliser des zones d'apparence gliale et la rareté de la présence de fibres myéliniques. Orchezowski, croit qu'elles dérivent de la paroi interne du récessus, plutôt que de la gaine du nerf même. La discussion histologique sur la nature des névromes de l'acoustique est celle qui se déroule autour de tous les autres neuro-fibromes.

Ces tumeurs sont-elles issues d'une prolifération de l'endonèvre (Thomson), des cellules segmentaires (Durante), de neurocytes indifférenciés pouvant donner également des éléments schwanniques ou ganglionnaires (Verocay), d'éléments indifférenciés situés à la jonction de la neuroglie et de la gaine de Schwann (Cushing), ou d'éléments d'apparence conjonctive, mais qui diffèrent du conjonctif vrai par leur affinité tinctoriale (Greenfield) ?

On trouvera, dans une mise au point remarquable de Orcherowski, et toute récente, l'exposé des arguments successifs envisagés en faveur d'une théorie neurogène ou mésenchymateuse de ces néoplasies : nous ne pouvons qu'y renvoyer. Parmi les neuro-pathologistes qui défendent encore la théorie non-neurogène, le plus brillant est certainement Penfield, et on ne peut passer sous silence sa conception récente. Pour lui, les cellules qui entourent les nerfs périphériques ne sont pas schwanniques et n'équivalent pas aux astrocytes centraux : ce sont des fibroblastes répondant à une irritation neurale qui forme les tumeurs neuro-méningées, et ils n'ont pas le caractère d'éléments embryologiques indifférenciés. Les éléments méningés et périneuraux trouvés dans ces tumeurs seraient des fibroblastes ayant conservé leurs caractéristiques. Les types A et B d'Antoni répondraient tout simplement au caractère endo ou périneural de la prolifération. L'affirmation de Penfield repose

avant tout sur des réactions tinctoriales: avec Young, il a réussi à colorer les fibrilles de ces tumeurs par les colorations réticulaires comme les méthodes d'Hortega, Foote et Perdrau. Orchezowski lui oppose ses insuccès avec les méthodes de Klarfeld et Perdrau.

Nous avons repris l'étude de toutes nos pièces par une série de méthodes cellulaires (crésyl violet, hématéine-éosine) nucléaires (hématoxyline de Heidenhain) du tissu conjonctif (Perdrau, Achucarro-Klarfeld, Van Gieson), et neurogliques (Hortega).

Les méthodes cellulaires et neurogliques ne montrent rien de plus qu'une structure finement fibrillaire si caractéristique des schwannomes, bien connus, des nerfs périphériques. Dans aucune de nos préparations, la méthode de Perdrau, d'Achucarro-Klarfeld ou de Van Gieson, ne colore de la même manière le conjonctif interfasciculaire et les tourbillons de cellules schwanniques. Ces différences sont très décisives dans des préparations comme celles qu'on obtient par la méthode d'Achucarro-Klarfeld. Il est indéniable (et nous nous demandons si ce ne sont pas ces images qui ont conduit des auteurs éminents à défendre une théorie mésenchymateuse) que les faisceaux collagènes sont étroitement mêlés, dans certaines tumeurs ou en certains points de celles-ci, aux lobules schwanniques. On a même l'impression que ces éléments schwanniques ne sont pas étrangers à la genèse du tractus conjonctif, celui-ci représentant un stroma irritatif surtout abondant dans les tumeurs à croissance déjà ancienne, tissu conjonctif où se déposent également, d'une manière secondaire, les calcosphérites et les corps squameux (fig. 9). Nulle part, cependant, on ne trouve de figures permettant d'homologuer les deux sortes de tissus dont, d'ailleurs, les caractères cytologiques sont tellement différents qu'une confusion est impossible.

Dans nos cas, comme dans ceux d'Orchezowski, et contrairement à ceux de Penfield-Young, les colorations réticulaires n'imprègnent pas les glio-fibrilles et ce fait négatif a une valeur indubitable, car « tout argument morphologique en faveur d'une théorie neurogène peut être retourné en faveur d'une théorie mésenchymateuse » (Orchezowski).

Nous avons observé également, mais seulement en de rares endroits, une dégénérescence hyaline des éléments schwanniques et des vaisseaux (fig. 10). Une homogénéisation avec gonflement des parois vasculaires, et parfois une thrombose secondaire, n'est pas exceptionnelle. Il est infiniment probable que ce sont ces lésions endothéliales qui conduisent ultérieurement aux ramollissements ischémiques ou hémorragiques déjà notés par Marburg. Les vrais foyers de nécrose nous semblent rares. Nous n'avons pas trouvé, dans nos tumeurs, d'éléments ganglionnaires dystrophiques, ni d'axones.

CONCLUSIONS

1° Sur les trois observations nouvelles de tumeurs bilatérales de l'acoustique, deux appartiennent à la neuro-fibromatose familiale. Dans la première, on n'observe que des taches pigmentaires, des troubles mentaux et des tumeurs centrales. Dans la seconde, on observe de nombreuses tumeurs cutanées, des tumeurs rétiniennes, scléro-cornéennes, sans troubles mentaux. Chez les deux parents, on retrouve des symptômes frustes de la maladie; peut-être faut-il attribuer, à cette conjugaison homozygote, la gravité de l'évolution de ce cas.

La troisième observation est pure et sporadique.

2° La famille étudiée par Minski montre que les tumeurs bilatérales isolées et accompagnées de tumeurs cutanées peuvent s'observer chez les différents membres d'une même souche, confirmant ainsi l'opinion déjà ancienne de Cushing, que les tumeurs acoustiques ne sont autre chose que la manifestation monosymptomatique d'une neuro-fibromatose. Nos observations cliniques confirment ce point de vue.

2° L'identité histo-pathologique des tumeurs observées dans nos cas confirme l'unicité de leur origine et de leur signification. Leur structure est celle des schwannomes périphériques, finement fibrillaire et syncytiale; elle diffère de celle des éléments conjonctifs dont ces tumeurs n'ont pas non plus les affinités tinctoriales. Malgré les arguments récemment renouvelés des auteurs américains, l'origine schwannique et ectodermique de ces néoplasies ne nous paraît pas douteuse.

BIBLIOGRAPHIE

1. Gardner-Frazier : *Arch. Neur. Psych.*, 23, 266, 1930.
2. Sawenko : *Arch. d. Psych.*, 89, 362, 1930.
3. Guillain, Schmite et Bertrand (Ivan) : *Rev. Neur.*, 2, 130, 1931.
4. Minski (Louis) : *Journ. Neur. Psych.*, 12, 209, 1932.
5. Helsmoortel et Thienpont (à paraître *Journ. Belge Neurol. Psych.*, 1933).
6. Sels (à paraître *Journ. Belge Neurol. Psych.*, 1933).
7. Henschen : *Ueber Geschwulste der hinteren Schädelgrube, insbesondere des Kleinhirnsbruchenwinkels*, 1910.
8. Cushing : *Tumors of the Nervous Acusticus*, 1917.
9. Orchezowski : *Arb. Neur. Instit. Wien*, 14, 406, 1908.
10. Id. : *Handb. Haut. u. Geschl. Kr.*, XII, 2, 163.
11. Penfield : *Surg. Gynec. Obstric.*, 45, 178, 1927.
12. Penfield et Young : *Arch. Neurol.*, 23, 320, 1930.

Travail de l'Hôpital militaire et du Laboratoire d'Anatomie pathologique de la Faculté de Médecine de Iassy (Roumanie)

LES ANGIOMES DE LA GLANDE SOUS-MAXILLAIRE

par

H. VASCOBOINIC et I. EUGEN IONESCO
(de Jassy).

Les angiomes de la glande sous-maxillaire, affection dont nous nous proposons d'aborder l'étude dans ce travail, sont des tumeurs rares; c'est ce qui explique d'ailleurs le nombre très restreint des travaux publiés sur ce sujet. Les recherches que nous avons entreprises ne nous ont pas permis de retrouver plus de 6 cas publiés. Nous avons eu la chance d'en opérer trois ces dernières années, ce qui va porter le nombre des cas connus à neuf.

Fréquence. — Parmi les angiomes des glandes salivaires, il paraît que ceux de la glande sous-maxillaire sont les moins fréquents, moins fréquents que ceux de la parotide, dont on connaît déjà une douzaine. Les tumeurs font leur apparition quelquefois dès la naissance ou à n'importe quel âge, plutôt chez les jeunes. Nous ne saurions nous prononcer en ce qui concerne le sexe et le côté le plus atteint, vu le nombre restreint des cas connus.

Anatomie pathologique. — Le volume de la tumeur dépend surtout de l'âge du malade : de volume assez réduit chez les tout jeunes (une noisette, une noix), elle peut atteindre celui d'un œuf ou d'une orange chez les malades d'un certain âge. La tumeur *in situ* est en tout cas incomparablement plus grosse que la tumeur une fois enlevée. La forme de la tumeur dépend de son développement et des ramifications qu'elle envoie fréquemment dans les régions limitrophes. Un fait très important au point de vue pratique, c'est de savoir que la tumeur a tendance à se développer en profondeur et non en surface; dans tous

nos cas, l'examen clinique a été constamment trompeur et nous avons été fort surpris par l'extension que ces tumeurs prenaient en profondeur. Cette extension est pour ainsi dire sans limites en haut, où elle vient se mettre directement au contact du pharynx et de la base de la langue; en dehors, elle peut envahir la gaine des gros troncs vasculaires du cou et de la parotide, mais elle se limite en bas à l'os hyoïde. Il en fut ainsi dans deux de nos observations. Il n'y a pas d'envahissement vrai, puisque la tumeur adhère lâchement à ces organes, ce qui rend son extirpation assez facile ; pourtant, il y a quelquefois un envahissement véritable et les connexions, vasculaires surtout, en rendent l'exérèse fort délicate, sinon impossible. Il en fut ainsi dans un cas de Kirmisson, et aussi dans notre observation 2, à cause de l'hémorragie considérable et de la friabilité toute particulière de la tumeur. Les vaisseaux qui alimentent la tumeur prennent leur origine de l'artère faciale ou des branches qu'elle envoie à la glande, quelquefois de l'artère sous-mentale. Les veines, dont le nombre est plus important que d'habitude, atteignent parfois un volume considérable; il y en avait une (observation 3) qui atteignait celui d'une jugulaire et encore portait-elle des dilatations variqueuses. Pour ce qui est des rapports avec la glande même, on a peu insisté sur le fait qu'il y a deux cas tout différents :

1° La tumeur a des rapports très intimes de voisinage avec la glande, mais n'y adhère que lâchement; ce sont les *angiomes juxta-glandulaires.*

2° La tumeur pénètre intimement la glande, ou bien elle en sort et il n'est point possible de l'en séparer sans passer à travers la tumeur ou à travers la glande; nous les appellerons *angiomes glandulaires vrais.*

Une coupe passant en même temps par la glande sous-maxillaire et par la tumeur fera parfaitement ressortir cette différence; la tumeur coiffe la glande plus ou moins complètement dans le premier cas, mais les limites de la glande et de la tumeur sont très nettes même à l'œil nu. Une classification assez semblable a été imaginée par P. Schenk (1). pour les angiomes de la parotide.

D'ailleurs, même dans les angiomes glandulaires vrais, la glande n'est pas envahie en totalité; il n'y a qu'une plus ou moins grande portion périphérique qui est atteinte; dans le reste, il n'y a que congestion. La tumeur est mollasse, et les noyaux durs qu'on constate quelquefois, comme dans le cas de Baroni (2), sont des caillots anciens en voie d'organisation fibreuse, et qui, dans une phase plus avancée, se chargent de dépôts calcaires; c'est ainsi que nous expliquons la formation de

(1) Schenk (P.) : « Ueber Angiome der Parotidis gegend. » (*Mitteilungen aus der Grenzgebiet. der Mediz. u. Chirurgie*, t. 37, n° 1.)

(2) Baroni (B.) : « Contribution à l'étude des angiomes de la glande sous-maxillaire. » (*La Clinica chirurgica*, n° 3, 1927, pp. 313-322.)

l'angiolithe que nous trouvâmes dans l'angiome du malade de l'observation 1 (voy. plus loin).

Examinée à l'œil nu, la coupe de l'angiome présente l'aspect d'une éponge à logettes très fines, séparées par des travées blanchâtres, très ressemblantes sur la coupe à des organes érectiles. Cet aspect ne se retrouve plus qu'à la périphérie de la tumeur dans les gros angiomes caverneux, dont le centre est creusé par de gros lacs sanguins.

L'examen microscopique de l'angiome ne montre rien de particulier et on retrouve les caractères habituels des angiomes (grains de Porta, bourgeons vasculaires en voie de formations, etc.). On a signalé la présence de cavités lymphatiques pleines d'un liquide séreux; elles peuvent être très nombreuses (hémo-lymphangiomes) ou encore prédominer; on a, dans ce cas, non plus un hémangiome, mais un lymphangiome, tumeur plus rare encore (Lecène, *in* thèse Jouannot [1]).

Dans les angiomes glandulaires vrais, nous pouvons suivre le réseau vasculaire de la tumeur qui pénètre dans la glande; on reconnaît sans peine, dans ses mailles, les lobules glandulaires non dissociés et sans aucune altération. Il y a donc simple pénétration, sans aucune destruction du tissu glandulaire, ni même altération de sa disposition normale. La fonction glandulaire n'en souffrira donc pas.

Les photographies des coupes que nous donnons nous montrent parfaitement cette disposition; on y découvre sans peine des vaisseaux dilatés qui parcourent la glande, vaisseaux qui, à proximité de la périphérie, donc au voisinage de la tumeur, se transforment en vrais lacs sanguins. Le tissu glandulaire est d'apparence tout à fait normale.

Pathogénie. — L'origine des angiomes, et les angiomes de la glande sous-maxillaire ne sauraient faire exception d'une explication générale, a été très diversement interprétée. C'est, d'après l'opinon de la majorité des auteurs, une tumeur qui a des liens communs avec les malformations congénitales, et d'autre part se rattache aux tumeurs vraies acquises. La théorie des « angiomes fissuraires » de Virchow s'applique assez bien aux angiomes des glandes sous-maxillaires, et leur origine congénitale ne fait aucun doute dans la majorité des cas. P. Schenk voudrait pourtant qu'il y eut encore des angiomes acquis et qui se distinguent des angiomes congénitaux par leur évolution plus lente, plus bénigne et moins envahissantes. Nous ne sommes pas de cet avis, et puisqu'il s'agit d'une tumeur développée sur des restes embryonnaires, nous pensons que l'évolution doit plutôt être attribuée à une espèce de potentiel

(1) Jouannot : « Contribution à l'étude des angiomes et lymphangiomes de la glande sous-maxillaire. » (*Thèse*, Paris, 1925, Edit. médicales, rue de Valois, 7.)

de croissance, potentiel qui diminue avec l'âge. C'est la cause pour laquelle la plus grande fréquence d'apparition se trouve dans les premières années de la vie. Baroni pense que c'est dans l'accolement de germes angioblastiques à la glande qu'est l'origine primitive des angiomes; nous sommes tentés d'accepter cette opinion qui s'accorde bien avec la disposition topographique de la tumeur. Celle-ci n'intéresse, en effet, qu'une portion périphérique de la glande, comme nous l'avons vu plus haut, sans altérer ni sa structure, ni ses acini.

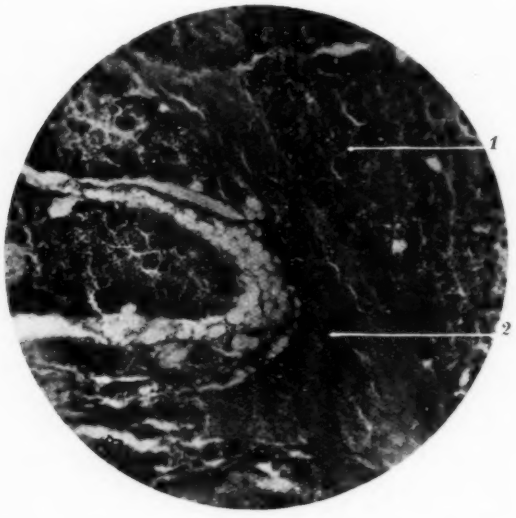

Fig. 1. — *Un aspect de l'angiome* : les lacs sanguins sont extra-médullaires. *1*, tissu glandulaire. *2*, lacs sanguins.

Symptomatologie. — La tumeur peut faire son apparition dès la naissance ou dans les premiers mois qui s'ensuivent. Le plus souvent, elle apparaît plus tard, précédée par d'autres tumeurs vasculaires au niveau de la langue, des lèvres, de la parotide, etc. (Jouannot). Elle ne produit aucun trouble sérieux, si ce n'est le désagrément d'ordre plutôt esthétique. On ne connaît qu'un seul cas publié par Lecène, où le malade accusa pendant un mois des douleurs locales, vit la peau de la région devenir rouge et luisante; mais, après ce délai assez court, tout rentra dans l'ordre; il s'agissait vraisemblablement de phénomènes infectieux surajoutés et qui guérirent spontanément.

Le volume de la tumeur est très variable et il atteignait celui d'une orange dans un de nos cas (obs. 1), d'un œuf de poule dans les deux autres. La tumeur occupe la région sous-maxillaire et les régions voisines; elle passe quelquefois du côté opposé ou bien elle a un siège tout latéral. Elle fait parfois saillie au niveau du plancher buccal et repousse la langue (obs. 2), ce qui amène une certaine gêne dans la déglutition et dans la parole.

Sa consistance est molle, dépressible; si on la comprime entre les

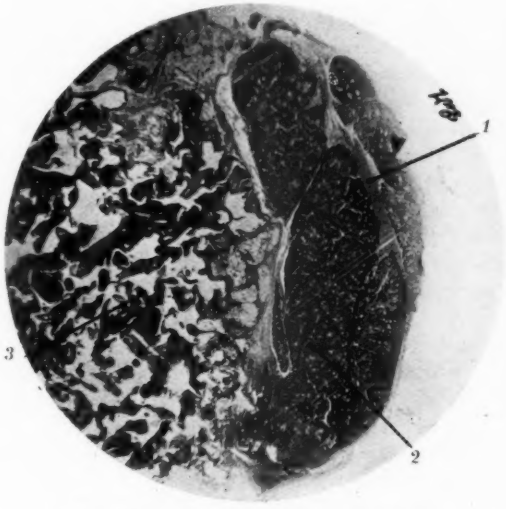

FIG. 2. — *Autre aspect de l'angiome.*
La glande est pénétrée par des lacs sanguins qui communiquent avec la tumeur. *1*, lacs sanguins intra-glandulaires. 2, tissu glandulaire. 3, tumeur.

doigts introduits dans la bouche et la main appliquée sur la région sous-maxillaire, elle diminue de volume jusqu'à sa complète disparition. On obtient le même effet si on renverse fortement en arrière la tête du malade. Au contraire, les cris, la compression des grosses veines de la base du cou et surtout la déglutition font augmenter de volume la tumeur, qui devient plus dure et s'immobilise. Baroni signale l'augmentation de volume de la tumeur pendant les repas, ce qui serait dû à la congestion physiologique de la glande et, par suite, à un plus grand afflux de sang dans l'angiome. On perçoit quelquefois des battements artériels au niveau de la tumeur, mais il n'y a pas d'expansion systolique

vraie. Une tache angiomateuse superficielle a été signalée au niveau de la peau recouvrant la tumeur, mais il n'y a entre cet angiome superficiel et l'angiome profond d'autre relation que celle peut-être de leur origine commune. Enfin le cathétérisme, quelquefois utile, du canal de Wharton, montre sa parfaite perméabilité. L'existence simultanée d'autres angiomes voisins a été quelquefois signalée : dans le cas de Kirmisson (1), il en existait un au niveau de la langue, et dans celui de Eug. Boeckel (2), deux, dont un au niveau de la lèvre inférieure et l'autre à la parotide.

Diagnostic. — Une erreur commune, c'est de confondre l'angiome avec une grenouillette de la glande sous-maxillaire, erreur que nous fîmes aussi dans un cas; mais la réductibilité de la tumeur sans rejet de salive en quantité anormale par la bouche, la perméabilité du canal de Wharton, les caractères de la tumeur enfin, feront assez facilement éviter cette erreur justifiée seulement par son siège. Ces caractères permettront de même de faire le diagnostic avec les autres tumeurs qu'on rencontre dans cette région, lipomes, tumeurs mixtes des glandes salivaires, sarcomes, kystes, la tuberculose circonscrite pseudo-kystique de la glande sous-maxillaire, et surtout la tuberculose ganglionnaire, diagnostic avec lequel nous a été adressé un de nos malades (obs. 3).

Si les caractères de la tumeur nous font assez facilement faire le diagnostic de sa nature, le diagnostic clinique de son siège est très délicat, sinon impossible; il n'a d'ailleurs qu'une valeur toute théorique.

Il est d'une tout autre importance de reconnaître son siège au moment de l'intervention chirurgicale, comme nous allons le voir, car de la façon d'aborder la tumeur, dépend son extirpation plus ou moins aisée; c'est un diagnostic pourtant assez délicat.

Evolution et pronostic. — Comme nous l'avons déjà dit plus haut, on n'a pas encore signalé d'angiome de la glande sous-maxillaire qui eût amené un trouble sérieux. L'accroissement est lent et progressif, quelquefois par poussées; Kirmisson signale le fait que, chez son malade, la tumeur augmentait pendant l'été et diminuait pendant l'hiver. Sans doute par l'augmentation progressive de son volume, l'angiome de la glande sous-maxillaire pourrait-il, comme tout autre angiome, menacer la peau et l'ulcérer, en produisant une hémorragie très sérieuse. Mais c'est surtout son extension en profondeur qui est caractéristique et qui lui fait contracter des rapports très intimes, quelquefois des adhérences, avec les organes voisins, dont les gros vaisseaux du cou sont les plus

(1) Kirmisson : *Précis de chirurg. infantile*, 1911, p. 764.
(2) Boeckel (E.) : *Nouv. Dict. de Méd. et Chirurg. pratique*, 1870.

importants. L'extirpation de la tumeur en devient quelquefois très délicate et surtout fort dangereuse. La tumeur est compatible avec une vie parfaitement normale, et ce n'est que son siège et la difformité très désagréable qu'elle produit, qui amènent le malade au chirurgien, surtout s'il s'agit d'une jeune fille.

TRAITEMENT. — Le meilleur traitement des angiomes profonds est sans doute le traitement chirurgical, et le curage complet de la loge sous-maxillaire, glande, tumeur et ganglions, est suivi d'une guérison définitive. Autant cette extirpation sera plus précoce, autant elle sera plus facile. C. A. Hoffmann (1) établit ainsi les règles de cette extirpation :

a) L'extirpation de la tumeur est d'autant plus simple, qu'elle est plus petite.

b) Elle réussit chez les tout petits enfants, même sans anesthésie.

c) Le résultat esthétique de l'extirpation est d'autant meilleur qu'elle est faite sur des individus plus jeunes. Seulement, quand les angiomes sont trop volumineux, ou en cas d'échec de leur extirpation, on devra recourir aux traitements par agents physiques; c'est aussi l'avis de F. Pupowak (2). Dans ces cas, la radiumthérapie est sans doute le meilleur traitement, car elle amène, comme le soutint à un récent congrès allemand, Kummer (3), la disparition complète et durable des néoformations vasculaires, sans porter atteinte aux vaisseaux normaux. Les autres moyens de physiothérapie, électro-coagulation, électrolyse, etc., sont plutôt dangereux pour ces angiomes profonds. On pourrait en dire autant du traitement par injection d'eau bouillante, d'une technique très délicate, qui convient surtout aux angiomes plus superficiels; la méthode a été imaginée par Wyeth, et Retter (4) s'en était fait son plus ardent défenseur avant la guerre.

L'extirpation de la tumeur est toutefois assez délicate quand elle est d'un certain volume, à cause de sa friabilité, du nombre parfois considérable des vaisseaux à lier et surtout quand elle adhère aux gros vaisseaux du cou. On est ainsi amené, à cause de la difficulté d'obtenir une bonne hémostase et de l'extension de la tumeur, à renoncer à son extirpation complète. Il en fut ainsi dans le cas de Kirmisson qui dut employer le thermocautère, abandonna 4 pinces dans la plaie laissée ouverte et ne réussit à extirper que fort incomplètement la tumeur.

(1) HOFFMANN (C.-A.) : « Die Behandlung der Angiome. » (*Die medizinische Welt*, 1931, n° 28, pp. 990-994.)

(2) PUPOWAK (F.) : « Behandlung der Angiome. » (*Wien. Klin. Wochenschrift*, n°s 47-48, 1926.)

(3) KUMMER : « Der heutige stand der Radiumtherapie. » (*Die medizinische Welt*, n° 47, 1931, p. 1565.)

(4) RETTER : « The tratement of angiomata by the injection of boiling water. » (*Surg. gynec. and obstetrics*, t. I, n° 1, 1915.)

Il en fut de même dans le cas de notre malade de l'observation 2, où la tumeur se laissait déchirer à la moindre traction et saignait abondamment. Ce sont des cas qui reviennent à la physiothérapie. Une bonne façon de faire, quand on a reconnu le siège exact de la tumeur, c'est de commencer son extirpation par la glande, là où celle-ci n'est pas recouverte par la tumeur. On réussit ainsi à en dégager la face profonde, à découvrir et à en lier les pédicules, ce qui rendra son extirpation très facile et relativement « à blanc ». C'est ainsi que se passèrent les choses chez notre malade de l'observation 3.

Un autre moyen d'hémostase, un peu plus difficile, c'est de rechercher l'origine de l'artère faciale et de la lier très près de l'os hyoïde, car la tumeur n'y adhère que très peu.

Une extirpation très complète nous garantit contre toute récidive. Les extirpations incomplètes sont suivies d'une récidive, quelquefois très rapide ; un de nos malades (obs. 2) l'eut après douze jours. Un autre (obs. 3) la vit apparaître un an après sa première opération; je m'étonnai même de ne retrouver les traces de cette opération, comme si le chirurgien qui l'avait pratiquée n'y eût même pas porté atteinte. Nous sommes pourtant tentés de dire qu'il ne faut pas s'acharner à tout prix à enlever avec trop de risques une tumeur qui n'en comporte pas par son existence, et surtout si on possède à sa disposition la radiumthérapie qui, bien maniée, paraît offrir beaucoup de chances de succès. On se contentera donc, dans les cas difficiles, de réduire le débit de la tumeur par la ligature de ses vaisseaux nourriciers, et de la détruire ensuite par le traitement physique qu'on aura à la disposition et la radiumthérapie en est sans doute le meilleur. Chez les jeunes filles, où la cicatrice sera moins facile à cacher, il faut toujours l'essayer, avant de recourir à la chirurgie. Elle est de même très indiquée chez les tout jeunes enfants, où le traitement chirurgical comporte quelquefois des risques assez sérieux ; c'est en tout cas à essayer avant d'y recourir. Degrais et Bellot (1) n'en ont jamais eu d'échec.

OBSERVATION 1. — Angiome volumineux de la loge sous-maxillaire avec angiolithe. — Golb. (St), vingt-deux ans, artilleur au 24e régiment, entra, le 13 mars 1926, dans l'hôpital de Roman, avec le diagnostic de lipome volumineux des régions sous-maxillaire et carotidienne droites.

Antécédents, sans importance.

Historique. — La tumeur avait été remarquée quatre ans avant, pour la première fois, et aurait débuté par un petit noyau mobile, indolore, apparu en-dessous et un peu en dedans de l'angle de la mâchoire inférieure, du

(1) Degrais et Bellot : « Traitement des angiomes. Les méfaits de l'attente dans le traitement des angiomes, avantages de la curiethérapie. » (*Presse méd.*, n° 92, 1933, p. 1848 ; *La Clinique*, juin 1924).

côté droit. Elle s'accrut lentement et sans déterminer d'autres troubles que l'aspect disgracieux du cou.

A l'examen clinique, on trouve une tumeur du volume d'une orange qui occupe la région sous-maxillaire, la partie tout inférieure de la région parotidienne et s'étend à la région carotidienne, où elle finit sans limites inférieures précises, au droit du bord supérieur du cartilage thyroïde. La tumeur est mollasse et lobulée, assez mobile, complètement indolore et partiellement réductible à la pression. Dans la partie supérieure et externe de la tumeur, on perçoit l'existence d'un noyau dur comme une pierre, rond, absolument indolore et très mobile avec ou indépendamment de la tumeur. Nous pensons que c'est un ganglion calcifié. Les veines superficielles sont turgescentes. On perçoit quelquefois des battements systoliques au niveau de la tumeur, mais il n'y a ni expansion, ni souffle.

Opération le 20 mars (aide : médecin-capitaine Dragos). — Anesthésie générale au chloroforme. L'extirpation de la tumeur a été assez délicate, car elle était comme à cheval sur la fourche carotidienne, et était recouverte par le tronc veineux thyro-linguo-facial que nous dûmes sacrifier. La tumeur pénétrait en haut dans la loge parotidienne et aboutissait en dedans à la paroi latérale du pharynx. Elle n'adhérait que très lâchement, sauf à la glande sous-maxillaire, dont elle coiffait la surface inférieure, et de laquelle nous le séparâmes un peu plus difficilement. C'est seulement après l'extirpation que nous nous rendîmes compte du siège exact de la tumeur, c'est-à-dire la loge sous-maxillaire, très distendue ; nous ne liâmes qu'un nombre relativement restreint de vaisseaux et l'artère faciale en était.

Dans la partie supérieure de la tumeur, on trouve incluse, dans une petite cavité à parois lisses, une petite pierre lisse de couleur brun jaunâtre, du volume d'un haricot. Le centre de la tumeur est creusé par d'assez grosses cavernes pleines de sang et de caillots. Un examen histologique n'a pas été fait.

Guérison sans incident. Le malade sortit le 26 avril 1926. Il a été suivi pendant toute la durée de son service (18 mois), sans qu'on eût remarqué de récidive.

OBSERVATION 2. — Talm... (I.), ving-trois ans, caporal de l'Inspectorat régional des gendarmes, entre, le 30 novembre 1930, à l'hôpital militaire de Jassy, avec le diagnostic de kyste sous-lingual, et fut admis dans le service de O.-R.-L.

Antécédents héréditaires et personnels, sans importance.

L'histoire de sa maladie remonte à l'âge de l'enfance, vers les cinq ans, quand on eut remarqué pour la première fois l'apparition d'une tumeur, non douloureuse, et qui n'était pas plus grosse qu'une noix. Elle s'accrut lentement de volume et ce n'est que dernièrement qu'elle commença à apporter une certaine gêne de la parole et de la déglutition. Depuis quatre jours, le malade ressent des douleurs pongitives au niveau de la tumeur, qui avait augmenté un peu plus de volume.

Examen somatique du malade. — Etat général parfait, complètement afébrile, une sensation de sécheresse de la bouche semble s'être installée depuis l'apparition des douleurs. Dans la région sus-hyoïdienne, on constate l'existence d'une tumeur, grosse comme une mandarine, assez régulièrement ronde, de consistance plutôt rénitente et peu réductible à la pression. La tumeur n'adhère pas à la peau qui est normale; elle fait saillie au niveau du plancher buccal.

L'examen du rhyno-pharynx montre des lésions inflammatoires banales pour lesquelles le malade reste en traitement.

Examen radiologique. — Absence de calcul au niveau du plancher buccal. Il passe, le 24 janvier 1931, dans notre Service de chirurgie pour être opéré.

Opération le 24 janvier 1931 (aide : médecin-capitaine Moraru).

Anesthésie locale à la novocaïne.

Incision transversale entre l'os hyoïde et la mâchoire inférieure. On découvre la tumeur qui, située entre les muscles mylohyoïdien et hyoglosse, perfore ce dernier, pour pénétrer dans l'épaisseur de la langue. Elle recouvre à peu près complètement l'extrémité interne de la glande sous-maxillaire. On ne trouve pas un bon espace de clivage pour isoler la tumeur, ce qui en rend l'extirpation très difficile. L'anesthésie est fort incomplète, ce qui gêne beaucoup l'opération. A un moment donné, la tumeur se déchire, étant fort friable, et une hémorragie abondante se produisit, que nous maîtrisâmes avec beaucoup de peine. A cause de l'anesthésie insuffisante, nous renonçons à une extirpation complète. Après avoir fait toutes les ligatures, nous constatons avec surprise l'affaissement complet de la tumeur.

Illusion vaine, car, après douze jours, elle récidiva si bien qu'elle atteignit le volume initial dans ce très court délai.

Nous nous proposions de faire une nouvelle tentative d'extirpation après un mois, sous anesthésie générale et en commençant par la glande, mais le malade ne revint plus. Des coupes, faites sur les fragments de tumeur extirpés, montraient nettement l'existence de l'angiome, et par-ci et par-là des fibres musculaires striées et des acini glandulaires. Malheureusement, les pièces ont été perdues.

OBSERVATION 3. — Angiome récidivant de la glande sous-maxillaire gauche. — M. Jean, vingt et un ans, soldat du 13e régiment d'infanterie, entra dans notre Service de chirurgie, le 25 mai 1933, avec le diagnostic de tuberculose ganglionnaire sous-maxillaire.

Antécédents sans importance.

Historique de la maladie. — La tumeur était apparue à l'âge de cinq ans, dans la région sus-hyoïdienne, au niveau et un peu au-dessous de l'angle de la mâchoire inférieure, du côté gauche. Elle s'accrut lentement jusqu'à atteindre le volume d'un œuf de poule. Il fut opéré, il y a deux ans, dans un hôpital de province, mais la tumeur récidiva après un an et s'accrut assez rapidement, si bien qu'elle acquit un volume plus gros qu'avant l'opération.

Examen clinique. — La région sous-maxillaire gauche est occupée par une tumeur plus grosse qu'un œuf de poule, et recouverte par une peau absolument normale, à laquelle elle n'adhère pas, ni même au niveau de l'ancienne cicatrice. La tumeur est molle, assez mobile et complètement non douloureuse; elle ne présente ni souffle, ni expansion systolique. Elle se réduit jusqu'à peu près complète disparition si on la comprime entre les deux mains, dont l'une, introduite dans la bouche qui comprime le plancher, va à l'encontre de l'autre main qui appuie sur la région sous-maxillaire. La tumeur augmente de volume au moment de la déglutition et, au contraire, diminue si on couche le malade tête renversée fortement en arrière, avec un billot sous les épaules. Le malade ne ressent absolument aucune gêne.

Opération le 5 juin 1933 (aide : médecin-capitaine Moraru). — Anesthésie générale au chloroforme. Curage complet de la loge sous-maxillaire. On aboutit

facilement à séparer la tumeur en bas et en dehors, mais elle est intimement unie à la face profonde et inférieure de la glande; elle s'étend en s'insinuant avec le prolongement pharyngien de cette glande en dedans, entre les muscles mylo-hyoïdien et hyoglosse jusqu'à la loge amygdalienne, et jusqu'à la gaine des gros vaisseaux du cou en dehors. Elle adhère assez fortement à la mâchoire inférieure.

C'est par la glande, dans sa portion libre, non recouverte par la tumeur, que nous commençons l'extirpation, et bien nous en fut, car l'exérèse fut assez aisée et presque à blanc. Nous liâmes l'artère faciale deux fois, et la veine qui était du volume d'une jugulaire.

Suites post-opératoires normales. Le malade quitte l'hôpital le 15 juin, complètement guéri. La tumeur, une fois enlevée, ne représente plus que le volume d'une petite mandarine.

Examen histologique. — Angiome de la glande sous-maxillaire. Les coupes sériées ont été colorées à l'hématoxyline-éosine et au Van Giessen ; elles intéressent la glande et la tumeur en même temps. Des vaisseaux intensément congestionnés et gorgés de sang parcourent la glande, qui est d'ailleurs de constitution tout à fait normale. Par ailleurs, il y a de vrais lacs sanguins qui communiquent à la périphérie de la glande sans transition aucune, avec les lacs qui constituent la tumeur.

Cette dernière est composée d'une maille assez dense dont les travées conjonctives sont tapissées par un endothélium de cellules plates typiques.

Le malade a été revu récemment et il reste parfaitement guéri.

Travail du Laboratoire d'Anatomie de la Faculté de Médecine de Lyon (Professeur Latarjet)

OBSERVATION D'UNE « VEINE FÉMORALE POSTÉRIEURE » CHEZ L'HOMME

par

A. LATARJET et M. DARGENT

Les anomalies veineuses sont fréquentes au membre inférieur chez l'Homme. La circulation veineuse de la face postérieure de la cuisse est variable quant à la dimension des canaux satellites des principales artères (ischiatique, perforantes, artères du sciatique) ; la distension expérimentale ou pathologique peut aussi jouer un certain rôle et réaliser l'aspect d'une circulation postérieure importante. L'observation que nous avons recueillie concerne une veine bien isolée, à parois épaisses, artérioïdes, gros canal indépendant jeté entre la veine poplitée et la veine fémorale, profonde près de son embouchure, et que nous appellerons la *veine fémorale postérieure* à cause de sa situation.

OBSERVATION. — Sujet du sexe masculin, de forte musculature, d'environ cinquante ans. La dissection du membre inférieur gauche révèle les faits suivants :

I. La face antérieure de la cuisse est occupée par une artère fémorale en position normale, de dimensions également normales. Mais un détail retient l'attention.

Alors qu'en haut, au triangle de Scarpa, elle est flanquée d'une veine fémorale importante, dans laquelle aboutit une veine saphène interne normale par sa situation et son volume, on ne trouve plus, à la région moyenne de la cuisse, autour de cette artère, qu'un plexus veineux peu développé, à mailles nombreuses, enlaçant le vaisseau surtout en avant. Au canal de Hunter, un assez gros affluent semble émerger du Grand Adducteur, arrive dans le plexus périartériel et, à partir de là, réapparaît une veine fémorale volumineuse qui s'engage avec l'artère dans l'anneau du troisième adducteur.

II. La dissection de la face postérieure (fig. 1) de la cuisse découvre un élément anatomique important, c'est-à-dire la présence d'un vaisseau du volume d'une artère fémorale, plaqué contre la ligne âpre et se dirigeant vers le bord supérieur du Grand Adducteur (fig. 1, *1*). Son trajet et sa direction sont simples. L'origine de ce vaisseau se trouve au creux poplité; il continue en ligne droite et directement la veine saphène externe. On constate de plus, sur son flanc interne, un canal veineux volumineux à direction transversale (fig. 1, *5*), qui le réunit à la veine poplitée; celle-ci, normale et sous-jacente, répond au côté externe de l'artère homonyme, normale elle aussi.

Une autre anastomose, beaucoup plus courte, relie la veine tibiale postérieure au confluent poplité.

A la partie supérieure de la cuisse, le vaisseau que nous avons découvert disparaît au travers des fibres les plus élevées du Grand Adducteur. On rencontre, dans cette région, des anastomoses qui relient ce canal aux veines circonflexes et ischiatiques.

Les rapports de ce canal veineux, accompagnés de quelques collatérales perforantes ou musculaires, se font avec deux éléments importants :

1° *Avec le nerf sciatique*, bifurqué très haut dès son émergence à l'échancrure. Le canal veineux se situe d'abord entre le sciatique interne et le sciatique externe; puis il longe le nerf du Grand Adducteur sur un assez long parcours. A l'angle supérieur du creux poplité, la veine est à peu près médiane, plus rapprochée du sciatique interne que de l'externe. D'ailleurs, à la partie supérieure de la cuisse, le sciatique externe croise la face postérieure de la veine.

2° *Avec un tronc artériel*, qui lui est satellite dans ses deux tiers supérieurs (fig. 1, 7). Ce vaisseau artériel est situé au niveau de la partie supérieure de la cuisse, contre la face profonde de la veine. Gros comme une radiale à la partie supérieure, il devient, en descendant de plus en plus grêle après avoir fourni des perforantes et quelques rameaux musculaires. La dissection de la pièce, sans injection préalable des vaisseaux, n'a pas permis de découvrir d'anastomoses avec l'artère poplitée. Nous verrons bientôt que cette artère vient de l'artère fémorale profonde.

III. Abouchement du canal veineux anormal dans la veine fémorale profonde. — En disséquant les adducteurs, on constate que le canal veineux anormal, que nous avons appelé la veine fémorale postérieure, traverse les fibres du Grand Adducteur à 8 centimètres environ au-dessous de la tubérosité ischiatique et vient déboucher dans la veine fémorale profonde.

Pour y aboutir, elle décrit une véritable crosse en passant contre le bord inférieur du chef supérieur du Petit Adducteur (fig. 2, *1*). Au niveau de son embouchure arrivent des veines circonflexes (fig. 2, *4*) : veine fémorale profonde, veine fémorale postérieure et veines circonflexes forment un confluent veineux important. Constatons que les vaisseaux fémoraux profonds répondent au type superficiel, c'est-à-dire qu'ils s'acheminent entre le moyen et le petit adducteur, accompagnés des branches du nerf obturateur.

C'est également à ce niveau que l'on constate, au-dessous du confluent veineux, c'est-à-dire à sa face postérieure, l'origine du petit vaisseau artériel satellite de la veine fémorale postérieure (fig. 2, 7) que nous avons décrit plus haut. Signalons enfin que la veine fémorale profonde s'épuise progressivement dans la loge des adducteurs et qu'elle est unie, dans le canal de Hunter, à la veine fémorale superficielle, par des anastomoses assez grêles. Par contre, une veine assez importante unit la veine fémorale superficielle

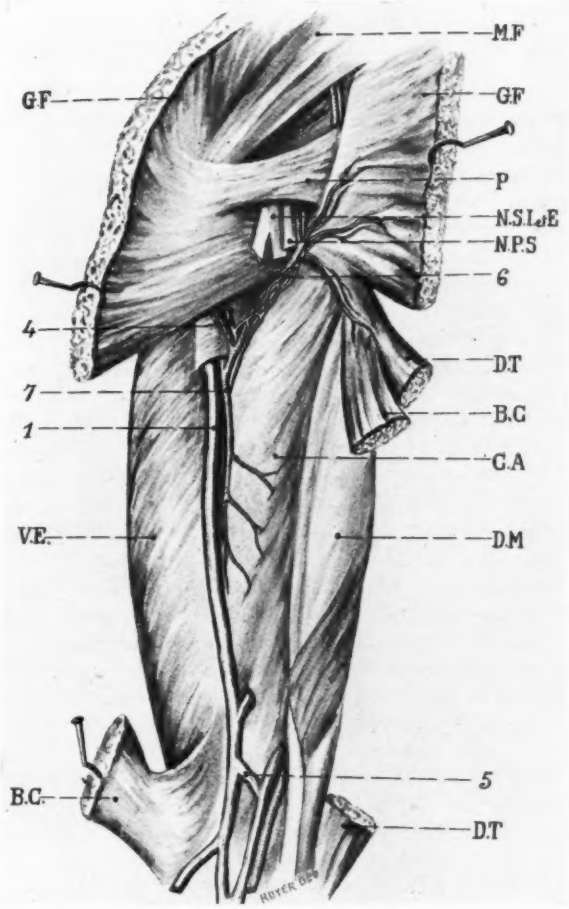

FIG. 1. — *Figure demi-schématique de la face postérieure de la cuisse. Les nerfs ont été enlevés. Les ischio-jambiers sont sectionnés.*

G. F., grand fessier. *M. F.*, moyen fessier. *P.*, pyramidal. *D. T.*, demi-tendineux. *B. C.*, biceps crural. *D. M.*, demi-membraneux. *G. A.*, grand adducteur. *V. E.*, vaste externe. *N. S. I.* et *E.*, nerfs sciatiques interne et externe. *N. P. S.*, nerf petit sciatique.

1, veine fémorale postérieure. *4*, veine circonflexe. *5*, canal anastomotique poplité. *6*, anastomose circonflexe ischiatique. *7*, artère satellite de la veine fémorale postérieure.

à la veine fémorale postérieure, en passant contre le tendon du Grand Adducteur (fig. 2, *8*).

Nous n'avons constaté aucune autre anomalie à la jambe et au pied, et nous n'avons pas relaté d'anastomoses entre la saphène interne et la saphène externe.

IV. Réflexions. — Cette observation nous a paru intéressante à publier. Certes, les anomalies veineuses appartenant à cette variété sont signalées dans la plupart des traités classiques. Elles sont rares d'ailleurs.

Cruveilhier rapporte deux cas (Dawidson).

Hochstetter (*Ueber die Entwicklung des Extremitätenvenen bei den Amnioten*, 1891) décrit cette veine comme faisant suite à la saphène externe et allant se rattacher au système veineux crural, soit à la poplitée, soit par le moyen d'une perforante basse ou haute, soit directement à la partie supérieure de la cuisse.

Henle (*Gefässlehre des Menschen*, 1868), à propos de ces anomalies de la veine crurale, tente d'établir une classification de celles-ci. Après avoir rapporté les deux cas de Cruveilhier, il décrit des veines crurales postérieures perforant le Grand Adducteur à des hauteurs variables. On peut trouver une de ces veines, satellite de la troisième perforante. Dans un autre cas, elle peut perforer le Grand Adducteur au niveau du Petit Trochanter, dans le cas où l'artère ischiatique représente le tronc artériel principal de la cuisse (Caillard : *Thèse*, Paris, 1833). D'ailleurs, d'après Barclay, Viner Ellis (1853), l'anomalie veineuse n'est pas forcément liée à une anomalie artérielle homonyme. On peut rencontrer une artère crurale de volume normal, en situation normale, avec l'anomalie veineuse que nous avons décrite. Quant à l'aspect gracile de la veine fémorale dans sa partie moyenne et aux boucles dont elle entoure l'artère grâce à sa disposition plexiforme, Henle en donne un excellent schéma, et Braune, dans son Atlas (1888), cite également cette disposition qui peut rendre difficile la ligature de l'artère à la partie moyenne de la cuisse.

Quelques travaux embryologiques ont éclairci de pareilles constatations.

Soulié et Bonne (*Développement du système veineux chez la Taupe*, 1905) ne s'attachent pas longuement à la description du système veineux des membres inférieurs. Cependant, dans les figures 17, 18 et 20 de leur article, ils montrent l'anastomose entre la grosse veine postérieure de la cuisse et les sacrées moyennes ou caudales, constituant les racines de la veine cardinale inférieure.

C'est surtout dans les travaux d'Hochstetter, de Langer et de Zumstein (*Zur Anatomie und Entwicklung des Venensystem des Menschen*, 1896), de Lewis (1905), de Keibel et Mall (*Entwicklungeschichte des Menschen*),

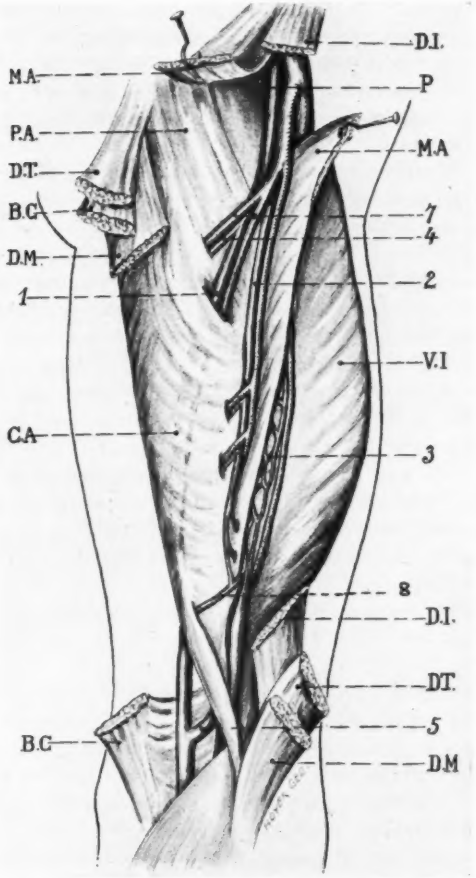

FIG. 2. — *Vue demi-schématique de la face interne de la cuisse, après section du moyen adducteur récliné.*

D. I., droit interne. *P.*, pectiné. *M. A.*, moyen adducteur. *V. I.*, vaste interne. *D. T.*, demi-tendineux. *D. M.*, demi-membraneux. *B. C.*, biceps crural. *G. A.*, grand adducteur. *P. A.*, petit adducteur.

1, veine fémorale postérieure. *2*, veine fémorale profonde. *3*, plexus veineux péri-fémoral. *4*, veine circonflexe. *5*, canal anastomotique poplité. *7*, artère satellite de la veine fémorale postérieure. *8*, anastomose entre la fémorale postérieure et la fémorale superficielle.

que l'on trouve la description du développement de ces voies veineuses.

Chez l'embryon de 10 millimètres de long et même chez des embryons plus jeunes, la veine ischiatique représente la voie efférente. Elle prolonge la « saphena parva » qui devient la saphène externe et, après avoir cheminé à la cuisse, elle arrive dans le bassin en passant dans le « foramen ischiaticus ». C'est pas cette grande voie qu'est drainé le territoire superficiel.

On assiste bientôt à l'apparition de la « saphene magna », gros tronc qui va se jeter dans le premier, près de son point d'abouchement dans le pelvis. Et, peu à peu, s'organise une nouvelle voie qui draine le sang des parties supérieures de la cuisse, et dans laquelle aboutissent la veine fémorale profonde, la fémorale superficielle, les veines des parois abdominales. D'ailleurs, les stades initiaux du développement de la grande saphène chez l'homme sont mal connus.

Chez des embryons de 24 à 25 millimètres de long, on rencontre des anastomoses organisées qui déversent le courant sanguin de la petite dans la grande saphène, sur toute la face interne de la cuisse (Bardeleben, 1880).

Enfin, il n'est pas jusqu'aux veines du périnée et de la racine du membre qui, au moment où l'extrémité proximale de celui-ci se dégage du tronc, n'abandonnent le territoire de la petite saphène pour se jeter dans celui de la grande. C'est ainsi que disparaît la moitié supérieure de la veine « saphena parva ».

La disposition normale du reliquat embryologique devrait comporter la présence d'une veine aboutissant à l'échancrure sciatique. Cependant, dans la plupart des cas, tel celui que nous présentons, la veine fémorale postérieure n'arrive pas jusqu'à cette région. Elle a la topographie d'une perforante dont la veine poplitée normale représenterait la variété la plus basse. Ce sont les anastomoses grêles qui rattachent la veine fémorale postérieure aux veines circonflexes et ischiatiques qui représentent le vestige embryonnaire. Le développement important des masses musculaires de la cuisse entraîne un système de drainage du sang veineux par un dispositif des perforantes qui dirigent le sang de la face postérieure vers la face antérieure, c'est-à-dire du plan de flexion vers le plan d'extension. Il semble que le maximum de mouvements soit une des causes qui orientent l'évacuation veineuse des muscles dans un sens déterminé. Les mouvements de flexion, plus importants que ceux de l'extension, chassent le sang dans le sens du développement des perforantes, c'est-à-dire d'arrière en avant et de bas en haut.

Cette hypothèse que nous soumettons est à vérifier dans les différents segments des membres et sur les animaux.

Il est inutile d'insister encore sur ce fait que, primitivement, le système veineux est complètement indépendant du système artériel, et que les veines satellites des artères apparaissent plus tardivement que les veines isolées et superficielles.

On a l'impression qu'il existe au niveau de la cuisse deux confluents, l'un poplité, l'autre plus profond, siégeant au niveau de la grande échancrure sciatique.

Nous n'avons pas la prétention de donner les raisons de l'apparition d'une anomalie vasculaire, les facteurs congénitaux donnant une plus grande importance à telle voie embryonnaire plutôt qu'à telle autre, et les facteurs d'hydraulique jouant certainement un rôle; les anomalies vasculaires appartiennent toujours à des variétés limitées. Il n'y a pas un nombre infini de possibilités d'anomalies.

Le cas que nous rapportons rentre dans les cas classiques de persistance d'un type embryonnaire rendu définitif soit par anomalie de développement de la veine fémorale superficielle restée à l'état de plexus, soit par prédominance précoce de cette veine fémorale postérieure et de ses anastomoses, qui a drainé le sang du membre inférieur au détriment de la voie fémorale habituelle.

Notre communication n'a pas d'autre prétention que d'apporter une nouvelle observation précise de veine fémorale postérieure.

ANALYSES

TUBE DIGESTIF

FIGURELLI (Naples). — **Hémangioblastome de la langue.** — *Ann. Ital. di chir.*, vol. 12, fasc. 6, 30 juin 1933, pp. 811 à 822.

Chez un jeune homme de vingt ans, on a fait l'exérèse d'une tumeur développée sur la moitié antérieure de la langue, grosse comme un œuf de pigeon et nettement délimitée de toutes parts, sans ganglions sous-maxillaires.

Cette tumeur, entourée de tissu musculaire lingual, est formée de deux zones : l'une, centrale, brunâtre et cribriforme, est formée de lacunes sanguines, et l'autre, périphérique, est constituée par du tissu connectif au milieu duquel on trouve de petits espaces lacunaires et des nids cellulaires formés de cellules aplaties du type endothélial (sortes de « gemmes vasculaires »).

Il s'agit donc d'un hémangio-endothéliome ou mieux d'un hémangio-mésothéliome, puisque les mésothéliums vasculaires ont acquis une nette tendance blastomateuse.

OLIVIERI.

VIÉLA (André). — **Trois observations inédites de gros troncs artériels anormaux visibles à l'examen oro-pharyngé.** — Société d'oto-rhino-laryngologie de Lyon, 6 janvier 1933, in *Ann. d'Oto-Laryng.*, n° 8, 1933, p. 989.

Les dispositions vasculaires décrites par l'auteur sont extrêmement rares et n'ont jamais été signalées.

La première consistait en un énorme vaisseau sinueux, pulsatile, semblant injecté au suif et identique en volume à celui de la temporale superficielle d'un artério-scléreux, situé en dehors du sillon glosso-amygdalien droit, sur le bord latéral de la langue. Il s'agissait sans doute d'une anomalie de la dorsale de la langue.

La seconde fut constatée chez un sujet présentant, par ailleurs, une ossification complète de l'appareil stylo-hyoïdien droit. Elle était perceptible à l'examen du pilier postérieur, dont l'extrémité supérieure et le corps étaient soulevés par des battements synchrones au pouls, diminuant d'amplitude par compression de la carotide primitive. Une vérification nécropsique permit de mettre en évidence une courbure anormale de la carotide interne qui s'infléchissait en dedans et en avant pour venir affleurer le corps du muscle stylo-pharyngien au niveau de son insertion inférieure.

La troisième observation concerne une volumineuse saillie pulsatile siégeant sur la paroi postérieure du pharynx, affectant la forme d'un cordon sinueux, vertical. Il est difficile de préciser ici s'il s'agit d'une anomalie du système carotidien ou du système vertébral.

JEAN LEROUX-ROBERT.

VAN DER SCHUREN et PROBY (H.). — Le système lymphatique de l'amygdale. Son étude sur des pièces enlevées par le procédé de Sluder et étudiées histologiquement. — *Ann. d'Oto-Laryng.*, n° 8, 1933, p. 940.

La méthode de Sluder permet l'ablation totale de l'amygdale avec sa capsule. Fréquemment, au cours de cette intervention, le décollement de l'amygdale entraîne avec elle une sorte de cordon dont la nature n'était pas précisée, mais que certains spécialistes considéraient comme un cordon lymphatique. Les auteurs se sont proposés de vérifier cette conception en faisant des examens histologiques précis de ces formations. Il résulte de leur étude que ces supposés cordons lymphatiques sont constitués essentiellement de tissu musculaire, revêtu sur une de ses faces par un épithélium malpighien et irrigué par quelques vaisseaux et lymphatiques entourés de quelques filets nerveux. Il ne s'agit donc en réalité que de formations musculaires de la capsule, d'où partent des expansions s'engageant dans le tissu lymphoïde de l'amygdale.

JEAN LEROUX-ROBERT.

GERSTEL (Gustav). — Hyperkératoses papillaires dans le domaine de l'anneau de Waldeyer. (Ueber papilläre Hyperkeratosen im Gebiet des Waldeyerschen Rachenringes). — *Virchow's Archiv.*, t. 286, l. 1, septembre 1932, pp. 116-124.

L'auteur a eu l'occasion, qui se présente rarement, d'étudier, chez un homme de soixante et un ans, de multiples hyperkératoses papillaires du pharynx.

Contrairement à ce qui était généralement admis jusqu'alors, des champignons, tels que le leptothrix, ne paraissent jouer aucun rôle dans leur formation. De même, les nombreuses bactéries qui envahissent les couches superficielles de l'épithélium semblent n'être que des saprophytes. Il s'agit, en somme, d'une sorte de leucoplasie végétante de la muqueuse, se développant aux endroits où siègent des formations lymphoïdes.

P. FOULON.

RAVEN (R.-W.). — Diverticules du pharynx et de l'œsophage. — *The Brit. Journ. of Surg.*, vol. XXI, n° 82, pp. 235-256.

A. Diverticules du pharynx.

I. Diverticules congénitaux

Cas I. — Kyste relié au pharynx par un canal débouchant au-dessous et en dehors de la fosse amygdalienne (garçon de seize ans).

Cas II. — Enfant de trois semaines né avec une tumeur cervicale gauche présentant des crises d'étouffement lors de l'allaitement.

A l'autopsie : kyste communicant avec le pharynx par un canal s'ouvrant dans le sinus piriforme gauche.

Cas III. — Poches communiquant avec le pharynx à travers les fibres du constricteur inférieur.

II. Diverticules acquis

Ces diverticules, qui naissent entre la partie constrictive oblique et la partie sphinctérienne transversale du muscle crico-pharyngien, sont dus:
— soit à une perte de l'élasticité des muscles ou à leur dégénérescence ;
— soit à un spasme de la portion sphinctérienne du crico-pharyngien, pendant le deuxième temps de la déglutition.

Peut-être faut-il invoquer une asynergie d'origine nerveuse qui pourrait être provoquée par un goitre dont les auteurs allemands ont noté l'association possible.

Hurst et Briggs ont signalé un cas exceptionnel de diverticule antérieur de la partie terminale du pharynx.

B. **Diverticules de l'œsophage.**

I. Diverticules congénitaux

1° *Diverticule associé à une fistule œsophagotrachéale.* — Mackenzie l'a observé chez tous les enfants qu'un homme eut de trois épouses.

Le diverticule siège à la partie supérieure de l'œsophage qui est borgne et dont la partie inférieure communique avec la trachée.

2° *Diverticules dus à une séparation imparfaite de l'œsophage et de la trachée.* — Le diverticule est antérieur et sa paroi incorporée à celle de la trachée.

3° *Diverticules dus à un défaut des tuniques musculaires.* — Ils seraient liés à une aplasie musculaire dans la zone d'union des muscles dérivés des myotomes de la partie inférieure de la tête et des muscles lisses développés *in situ.*

4° *Diverticules associés à des diverticules multiples du côlon.* — Quand ils sont également multiples sur l'œsophage, on pourrait invoquer des spasmes de la musculature digestive.

II. Diverticules acquis

1° *Diverticules dus à l'adhérence à des ganglions tuberculeux.* — Siègent à la partie antérieure de l'œsophage, près de la bifurcation trachéale.

2° *Diverticules associés à un obstacle sur la partie inférieure de l'œsophage.* — L'obstacle peut être physiologique ou anatomique.

JEAN BAUMANN.

PAVIOT (J.), LEVRAT (M.) et GUICHARD (A.). — Les fistules œsophago-trachéales d'origine tuberculeuse. — *Arch. des Mal. de l'App. dig. et des Mal. de la Nutrition,* t. XXIII, n° 5, mai 1933, pp. 465-477.

Les fistules œsophago-trachéales, qui surviennent en général à la phase terminale d'affections diverses de l'œsophage, de la trachée, ou du médiastin, sont exceptionnellement de nature tuberculeuse. Les auteurs

en signalent cependant une observation personnelle. La fistule a été mise en évidence par la radiographie quelques jours avant la mort et rapportée à un néoplasme de l'œsophage. La clinique et l'examen macroscopique de la pièce d'autopsie semblaient confirmer ce dernier diagnostic que l'examen histologique vint rectifier.

L'origine de la fistule n'est presque jamais une tuberculose primitive de la trachée ou de l'œsophage. Elle est, en général, sous la dépendance d'une altération des ganglions médiastinaux intertrachéo-œsophagiens. Dans ce cas, la fistule est alors indirecte, plus ou moins tortueuse ou oblique, émettant des prolongements et des récessus divers. Il y a parfois une poche intermédiaire, témoin du diverticule œsophagien de traction qui a été la lésion intermédiaire dans la constitution de la fistule. L'association de la tuberculose pulmonaire est de règle dans la tuberculose de l'œsophage. Elle manque parfois cependant et, en particulier, dans l'observation rapportée ici.

JEAN LEROUX-ROBERT.

BACKAY. — Contribution à l'étude histologique de la plastique antéthoracique œsophagienne totale. (Beitrag zur totalen Ösophagoplastik). — *Arch. Ital. per le malattie della Trachea-Bronchi-Esofago*, XI, n° 3, 1933, pp. 153-173, 6 figures.

Ce travail rend compte des études histologiques faites sur des préparations provenant de deux malades ayant subi une plastique antéthoracique comme traitement d'une sténose imperméable de l'œsophage. La plastique fonctionnait parfaitement depuis de longues années. La mort était secondaire à des maladies intercurrentes. Les examens microscopiques du conduit cutané, constituant cette plastique, montrent comment la peau, loin de s'ulcérer, subit des transformations en rapport avec sa nouvelle fonction. Il s'agit d'une véritable métaplasie. Les follicules, les poils, les glandes sébacées dégénèrent. La couche cornée disparaît, le revêtement malpighien devient une véritable muqueuse et les glandes sudoripares qui persistent paraissent se charger de lubrifier la surface.

JEAN LEROUX-ROBERT.

WOOD (D.-A.) (San Francisco). — **Hypertrophie musculaire primitive sténosante de l'œsophage.** (Primary idopathic muscular hypertrophy of the oesophagus with narrowing of the lumen). — *Arch. of Pathol.*, XIV, n° 6, décembre 1932, p. 766.

Observation détaillée d'un cas de cette obscure affection, prise d'ailleurs jusqu'à l'autopsie pour un cancer de l'œsophage. A l'examen macroscopique, on constate qu'il s'agit d'une hypertrophie très marquée de la musculaire du tiers inférieur rétrécissant le canal, mais épargnant le cardia. A noter, en outre, l'existence de colite ulcéreuse.

L'examen microscopique montre que l'hypertrophie musculaire prédomine sur la couche circulaire. Aucune lésion musculaire, nerveuse ni vasculaire, n'a été retrouvée.

L'auteur étudie ensuite l'historique de la lésion qui a été longtemps discutée. La pathogénie est particulièrement obscure ; elle n'a été

observée que chez l'adulte, après trente ans, et surtout chez l'homme; elle frappe la musculeuse circulaire.

Des hypothèses qui tentent de remonter à son origine, l'auteur en reste au mot « idiopathique », que n'explique pas « une tendance congénitale à l'hypertrophie ». L'hypothèse d'une réaction compensatrice d'un contre-temps d'ouverture cardiaque (achalazie) semble plus satisfaisante.

R. PICHON.

SUZMAN (M.-M.) (London). — **Le syndrome anémie-glossite et dysphagie.** (Syndrome of anemia, glossitis and dysphagia; report of 8 cases with special reference to observations at autopsy in one instance). — *Archiv. of intern. Méd.*, vol. 51, n° 1, janvier 1933, p. 1.

L'association anémie, glossite, dysphagie, constitue un curieux syndrome, dit aussi syndrome de Plummer-Vinson, et qui semble peu connu en France.

Les premières observations sont de Brown Kelly (*J. Laryng. and Otol.*, 34, 1919, 285), et Paterson (*Id.*, 34, 1919, 289). Un certain nombre de cas ont été publiés depuis, surtout en pays anglo-saxons.

L'intérêt du présent travail, en dehors des huit observations inédites qu'il apporte, tient dans le fait que l'une de celles-ci est suivie d'une autopsie très complète.

Le syndrome est en effet généralement curable, et seul un accident du cathétérisme œsophagien nous vaut cette observation intéressante.

Les constatations nécropsiques furent les suivantes : tout d'abord, contrairement à l'opinion admise, Suzman a trouvé des brides œsophagiennes expliquant la dysphagie.

Histologiquement, la muqueuse linguale et œsophagienne présentait une hyperkératinisation avec zones desquamatives; le muscle sous-jacent était atteint de dégénérescence. Quelques infiltrats lymphoïdes de la sous-muqueuse. A noter des zones leucoplasiques contenant de grosses cellules « semblant en croissance », avec quelques mitoses.

L'auteur étudie ensuite les diverses hypothèses pathogéniques. Le syndrome œsophagien est généralement attribué à du cardiospasme. L'hystérie est incriminée pour l'expliquer par certains auteurs (Moersch et Conner, Ryle) qui se basent d'ailleurs sur l'heureuse action de la suggestion. Mais les lésions œsophagiennes du cas de Suzman ruinent en partie cette hypothèse. D'autres rattachent le syndrome à la syphilis, sans preuves ni cliniques, ni thérapeutiques, ni histologiques. Au contraire, il semble que l'on puisse affirmer, en se basant sur les données histologiques, qu'il s'agit d'une affection inflammatoire, et, suivant Hurst et Ryle, d'une streptococcie (le streptocoque a été retrouvé dans les lésions et dans le sang du cœur par l'auteur). Or, c'est la glossite et la stomatite qui précèdent l'œsophagite; on en peut donc conclure à une infection extensive à point de départ linguo-buccal.

Quant à l'anémie, et bien qu'il s'agisse de streptocoque hémolytique, l'auteur tend à la rattacher à un trouble gastrique comme dans l'anémie achlorhydrique.

R. PICHON.

WATSON (W.-L.). — Cancer de l'œsophage. (Carcinoma of the œsophagus). — *Surg., Gynec. a. Obstetr.*, vol. LVI, n° 5, mai 1933, pp. 885 à 897, 12 figures.

Quant à l'aspect macroscopique, l'auteur distingue les formes végétantes, rapidement sténosantes ; les formes ulcérantes, térébrantes, souvent perforantes (aorte, trachée et bronches), avec symptomatologie médiastinale douloureuse ; enfin, les formes squirrheuses infiltrantes, lentement sténosantes. Il confirme la plus grande fréquence de la localisation au tiers inférieur.

Les quelques cas d'adénocarcinome, relevés 19 fois sur les 267 observations de ce travail, étaient tous à localisation inférieure ; à part 5 cas de formes histologiques de transition, tous les autres étaient des cancers malpighiens, qui peuvent se classer dans les degrés de malignité de 1 à 3, avec prédominance du degré 2 ; les indices histologiques de radiosensibilité probable sont relativement rares ici, contrairement à d'autres séries. La mortalité avoisine en définitive 100 %, même en cas de traitement précoce.

Sur 27 cas autopsiés, 13 ne montraient aucune métastase, tandis que les autres en montrent surtout dans les ganglions, les poumons, le foie, et, une fois, le gril costal. Sur une des pièces, on remarque un nodule secondaire au niveau de l'œsophage lui-même, en amont de la néoformation primitive. La broncho-pneumonie est la cause de la mort dans 48 % des cas.

P. MICHON.

SCHEIDEGGER. — Deux formes rares d'hémorragie œsophagienne et gastrique. (Ueber zwei seltene Formen von Blutungen aus Speiseröhre und Magen). — *Frankf. Zeitschr. fur Pathol.*, t. 44, n° 3, 1933, p. 527.

I. — Chez un homme de trente-huit ans, dans les antécédents duquel on trouve une appendicite grave non opérée à l'âge de sept ans, la mort survint à la suite d'un ictère et d'hémorragies gastro-intestinales répétées. Au cours d'une laparotomie exploratrice, on avait vu un volumineux tronc veineux, variqueux dans le petit épiploon, des veines également volumineuses et variqueuses dans le mésocôlon. A l'autopsie, on put constater qu'il existait une thrombose étendue, de type ancien, de la veine porte, de la veine splénique et de la veine mésentérique supérieure; de volumineuses varices œsophagiennes étaient la source des hémorragies. En l'absence de foyers inflammatoires récents et du fait des adhérences persistant autour de l'appendice coudé et oblitéré, l'auteur rapporte à l'appendice de l'enfance l'origine de la thrombose veineuse.

II. — Chez un second sujet de vingt-quatre ans, mort également d'hémorragies gastriques profuses qui ne firent pas cliniquement leur preuve, l'autopsie découvrit une anomalie des artères voisines du cardia qui, très volumineuses et pelotonnées, affleuraient à la muqueuse et étaient ulcérées.

A l'occasion de ces deux observations rares, l'auteur étudie les causes des hémorragies atypiques du tube digestif supérieur à l'aide d'une quarantaine de références.

P. GAUTHIER-VILLARS.

ASCHNER (G.-W.) et GROSSMANN (S.). — Gastrite et duodénite, origine possible de l'ulcère. (Gastritis and duodenitis in relation to the ulcer problem). — *Surg., Gynec. a. Obstetr.*, vol. LVII, n° 3, septembre 1933, pp. 334 à 342, 6 tableaux, 12 figures.

Cette étude porte sur 124 pièces opératoires de gastrectomie partielle, fixées rapidement de façon à éviter l'autolyse, et examinées histologiquement en de nombreuses régions proches ou éloignées de l'ulcère. En règle générale, des lésions très importantes, insoupçonnables à l'examen macroscopique, ont été décelées, soit de façon diffuse, soit par places, non seulement sur l'antre ou le duodénum, mais encore sur la grosse tubérosité. A plus forte raison existait-il des lésions intenses lorsque la muqueuse montrait à l'œil nu une modification grossière de sa structure, notamment des érosions superficielles pouvant atteindre 1 cm. 1/2 de diamètre, voire de larges surfaces érosives serpigineuses (gastrite ulcéreuse de Nauwerck, dans 6 observations personnelles).

L'érosion simple, qui peut être une découverte histologique, se distingue toujours de l'ulcère vrai par l'intégrité de la muscularis mucosæ. Les infiltrats inflammatoires polynucléaires, les hémorragies microscopiques, les modifications d'hypertrophie (état mamelonné des auteurs français), ou d'atrophie et de fibrose de la muqueuse, avec alternance possible des lésions sur une même pièce, s'étendent souvent fort loin de l'ulcère ou des érosions visibles. Des exsudats purulents sont sécrétés parfois vers la lumière gastrique.

Lorsque les infiltrats gagnent les couches musculaires et la séreuse, on y voit prédominer les petites cellules rondes mononucléaires. Il n'a pas été observé par les auteurs de lésions infarctoïdes étayant l'hypothèse de pathogénie artéritique de l'ulcus. L'importance des hémorragies capillaires explique l'abondance de certaines gastrorragies par suintement en nappe, sans ulcère vrai.

Parmi les aspects relativement fréquents, il faut signaler ceux de cicatrisation des érosions, de récidives sur cicatrices, enfin de transformation épithéliale dite pseudo-pylorique avec cellules caliciformes et même cellules de Paneth, observée surtout à la région antrale.

Comme l'ulcère, qui paraît se développer sur ce terrain préparé, la gastrite et la duodénite passent chez un même malade par des phases alternantes d'accalmie ou de recrudescence clinique et lésionnelle.

P. MICHON.

FIORENTINI (Milan). — **Sur les altérations des ganglions nerveux de la paroi gastrique dans les lésions inflammatoires ulcéreuses de l'estomac.** — *Ann. Ital. di Chir.*, vol. 12, fasc. 2, 28 février 1933, pp. 71 à 189.

L'auteur a fait trois groupes d'expériences sur le lapin, les unes avec discontinuité nerveuse simple de l'estomac, les autres avec inoculation de germes dans la paroi gastrique ou bien avec inoculation sans opération sur le système nerveux.

Dans les deux premiers groupes, les cellules ganglionnaires présentent des altérations parallèles à celles des parois gastriques : légères dans les lésions inflammatoires banales, graves quand une ulcération s'est produite. De même, si le processus pariétal gastrique entre dans la phase de réparation, les altérations nerveuses rétrocèdent à leur tour.

Puisque, dans le dernier groupe d'expériences dans lesquelles on s'est borné à la reproduction de lésions inflammatoires gastriques, on a pu constater aussi des altérations nerveuses évoluant parallèlement, l'auteur pense que, dans les trois groupes, les altérations nerveuses sont dues à la localisation précoce des substances toxiques bactériennes sur les éléments nerveux de la paroi.

OLIVIERI.

BRODIN (P.), LARDENNOIS (G.) et TÉDESCO (Mme). — Un cas de tumeur bénigne de l'estomac. — Société de Gastro-Entérologie de Paris, 8 mai 1933, in *Arch. des Mal. de l'App. digestif et des Mal. de la Nutrition*, t. XXIII, n° 7, 1933, pp. 784-788, 2 figures.

Le diagnostic de cette tumeur, qui avait attiré l'attention à la suite de deux grandes hémorragies digestives, ne peut être précisé cliniquement qu'après insufflation gastrique et radiographie. L'extirpation chirurgicale se fait facilement, par simple incision de la paroi antérieure. La tumeur enlevée est arrondie, de la dimension d'une petite pomme, pédiculée, mais avec implantation large sur une muqueuse gastrique saine. Au centre de la tumeur existent deux petites saillies plus vascularisées, qui paraissent avoir été le point de départ des deux grandes hémorragies observées.

L'examen histologique montre qu'il s'agit d'un fibrome gastrique sous-muqueux, présentant des aspects variables suivant les points considérés. En certains endroits, des cellules fusiformes à noyau fortement chromatophile, séparées par une mince trame collagène, représentent des zones de prolifération active. En d'autres, au contraire, les éléments nucléés sont rares, le collagène très abondant. Il existe même des débuts de fonte autolytique et des modifications nécrobiotiques. Ce fibrome occupe la région sous-muqueuse de l'estomac, s'insinue à travers les faisceaux musculaires, les dissocie et semble parfois les détruire totalement, mais la muqueuse n'est pas touchée. Peut-être est-on en droit de rattacher une telle néoformation aux tumeurs ectodermiques étudiées par Lhermitte, Leroux et Masson, et que l'on tend à réunir sous le nom générique de schwannome.

JEAN LEROUX-ROBERT.

SINCLAIR (N.). — Un cas de polypose diffuse de l'estomac. — *The Brit. Journ. of Surg.*, vol. XX, n° 80, avril 1933, pp. 645-652.

Une observation de cette affection rare, dont il n'existe que 84 cas connus : femme de cinquante-sept ans présentant des troubles gastriques depuis quatorze ans. A la radiographie, estomac en sablier. Résection gastrique. La poche inférieure de l'estomac biloculaire est hérissée de végétations polypeuses sessiles ou pédiculées; la poche supérieure a une muqueuse seulement un peu villeuse.

JEAN BAUMANN.

CALÔ (Aldo). — Contribution à l'étude des poly-adénomes gastriques. — *Arch. des Mal. de l'App. dig. et des Mal. de la Nutr.*, t. XXIV, n° 3, mars 1934, pp. 235-273.

Observation d'un homme de quarante-neuf ans qui présentait un syndrome clinique d'ulcus juxta-pylorique, mais chez qui la radiographie avait permis de soupçonner l'existence d'une tumeur bénigne de la muqueuse gastrique. L'intervention permit d'enlever une tumeur pédiculée implantée sur la partie moyenne de la petite courbure. Histologiquement, il s'agissait de formations villeuses dont les cavités glandulaires ne contenaient pas de cellules mucipares.

L'auteur profite de cette observation pour passer en revue les notions acquises jusqu'à maintenant sur la clinique, l'évolution, le diagnostic et le traitement des polyadénomes. Il propose la classification suivante :

A) *Polyadénomes gastriques proprement dits*, soit polypeux et souvent multiples, soit en nappe.

B) *Polyadénomes gastriques hétérotopiques*, qui sont tantôt des polyadénomes brunnériens, tantôt des polyadénomes pancréatiques.

P. FOULON.

KADRNKA (S.) et SIERRO (Genève). — **Le sarcome primitif de l'estomac. Diagnostic clinique et radiologique.** — *Arch. des Mal. de l'App. dig.*, t. XXIII, n° 1, 1933, p. 51.

Bien que rares, ces tumeurs sont histologiquement difficiles à classer. Les variétés les plus fréquentes sont les sarcomes à petites cellules rondes et les lymphosarcomes, puis les sarcomes à cellules fusiformes, les fibrosarcomes et les myosarcomes.

Les auteurs rappellent qu'Askanazy a décrit des neurinomes malins multiples de l'estomac et du grêle; la malignité de ces tumeurs se développant aux dépens des formations nerveuses intra-pariétales du tube digestif est d'ailleurs assez réduite.

Suit une étude clinique et radiologique très documentée de cette affection.

R. PICHON.

JENTZER (A.). — Les diverticules de la première portion du duodénum (avec ou sans formation para-ulcéreuse). — *Arch. des Mal. de l'App. dig. et des Mal. de la Nutr.*, t. XXIV, n° 1, janvier 1934, pp. 39-64.

Après la description de 6 cas personnels, dont 3 ont pu être suivis cliniquement, l'auteur passe en revue les 56 cas de diverticules de la première portion du duodénum connus actuellement dans la littérature mondiale. 30 d'entre eux sont des diverticules autonomes et 26 des diverticules para-ulcéreux. Il faut distinguer les diverticules vrais, caractérisés par une poche formée de toutes les tuniques intestinales, des faux diverticules, dépourvus d'une partie de ces tuniques. En général, il existe une atrophie assez marquée qui porte surtout sur la paroi musculaire. Les glandes de Brunner font toujours défaut, et cette absence paraît caractéristique des diverticules de la première portion.

P. FOULON.

DIXON (C.-F.) et STEWARD (J.-A.). — Léiomyome du jéjunum. (Leiomyoma of the jejunum). — *Surg., Gynec. a. Obstetr.*, vol. LVI, n° 4, avril 1933, pp. 801 à 804, 6 figures.

Deux observations sont rapportées, l'une de léiomyome, en partie myxomateux, développé vers la lumière intestinale et produisant de l'occlusion intermittente; l'autre de fibromyome développé à la surface péritonéale de l'intestin et adhérent à une cicatrice abdominale.

D'après les références bibliographiques, ce type de tumeurs est environ deux fois moins fréquent que le lipome de l'intestin grêle et approximativement aussi fréquent que le fibrome ou fibro-myxome. Il s'agit de formations essentiellement bénignes, en dépit des troubles fonctionnels parfois très sévères dont elles peuvent être responsables.

P. MICHON.

CRYMBLE et WALMSLEY. — Hypertrophie du pylore chez un adulte. — *The Brit. Journ. of Surg.*, vol. XX, n° 80, avril 1933, pp. 602-606.

Homme de quarante ans ayant toujours dû surveiller son alimentation et présentant depuis trois ans des brûlures gastriques calmées par les vomissements. Arrêt complet du repas opaque au pylore.

A l'intervention : tumeur du pylore de la taille d'une balle de golf. Résection gastrique.

La tumeur est due à une hypertrophie de la couche musculaire circulaire du canal pylorique. Amincissement de la couche longitudinale au même niveau.

Le sphincter pylorique est complètement respecté par l'hypertrophie et même moins développé que normalement.

JEAN BAUMANN.

HERMAN (Ch.). — Du sarcome duodénal. — *Arch. des Mal. de l'App. digestif et des Mal. de la Nutrition*, t. XXIII, n° 9, novembre 1933, pp. 965-975, 5 figures.

Les tumeurs malignes du duodénum, comme d'ailleurs les tumeurs bénignes, sont exceptionnelles. Le cas rapporté ici est caractérisé cliniquement par des douleurs dorsales post-prandiales, du melæna et un très mauvais état général. L'examen montre une hépatomégalie, une douleur au creux épigastrique et une poly-microadénopathie généralisée. Le cliché révèle une déformation du bulbe qui présente en son milieu une image lacunaire de forme absolument arrondie, régulière, grosse comme une noisette et restant visible sur des radiographies en série. On discute la lymphogranulomatose, l'épithélioma et le sarcome. Une biopsie d'un ganglion axillaire donne comme réponse : « Sarcome, mélanosarcome probablement. » Un nouvel examen clinique est fait et découvre deux petites tumeurs dorsales que le malade a liées lui-même deux ans auparavant. Cette constatation permet de supposer que la tumeur duodénale est la métastase d'un mélanosarcome d'origne cutanée.

JEAN LEROUX-ROBERT.

ERDMANN (J.-F.) et BURT (C.-V.). — Granulome non spécifique du tractus gastro-intestinal. (Non-specific granulome of the gastro-intestinal tract). — *Surg., Gynec. a Obstetr.*, vol. LVII, n° 1, juillet 1933, pp. 71 à 80, 5 figures.

Il s'agit de pseudo-tumeurs inflammatoires sans caractère spécifique, tuberculeux notamment, ni néoplasique, occupant une plus ou moins grande étendue de la muqueuse, pouvant intéresser en virole la totalité de la circonférence intestinale et réaliser de l'occlusion. Le siège d'élection est le côlon, mais le grêle, l'estomac, le mésentère, avec envahissement secondaire de la paroi intestinale, le pancréas même, ont pu leur donner naissance. Les adhérences avec les viscères voisins et le péritoine sont fréquentes, les adénopathies satellites sont de règle.

Cinq cas de cette affection, signalée initialement par Braun en 1909, sont analysés ici, avec diverses considérations, entre autres sur l'étiologie, restée mystérieuse; des corps étrangers divers ont pu être parfois considérés comme responsables; l'existence de cellules géantes du type à corps étrangers ressort des examens histologiques, mais n'est pas une preuve suffisante. Le tissu pseudo-néoplasique a des aspects très variables, depuis celui de tissu de granulation en pleine activité inflammatoire jusqu'à celui de cicatrice fibreuse.

L'extension des lésions peut être considérable, par exemple, dans un cas des auteurs, sur l'iléon terminal et le cæco-ascendant, avec extension du processus inflammatoire à toutes les couches de l'intestin, vastes ulcérations muqueuses et fausse route iléo-cæcale à proximité de la valvule. Les micro-abcès sont fréquents, sans localisation élective.

P. MICHON.

BUTLER (W.). — Diverticules multiples intra-mésentérique de l'intestin grêle. — *The Brit. Journ. of Surg.*, vol. XXI, n° 82, octobre 1933, p. 329-346.

Butler fonde ce travail sur 3 cas personnels, 4 cas inédits et 13 cas de la littérature.

Les diverticules sont plus nombreux sur les premières anses jéjunales. On a pu en compter jusqu'à 400.

De taille très variable, ils s'implantent par un large pédicule au point où arrive un des vasa recta. D'abord strictement intramésentériques, ils se développent ensuite vers la face droite du mésentère.

Cliniquement, trois éventualités sont possibles :

— découverte par hasard (12 cas) ;

— manifestation par des signes cliniques propres (4 cas) ;

— révélation par une complication : infection et perforation (4 cas).

La radiographie permet seule le diagnostic en montrant de multiples niveaux liquides surmontés de gaz, six heures après un repas bismuthé.

L'histologie montre que les petits diverticules possèdent toutes les parois de l'intestin et qu'il ne s'agit pas d'une simple hernie de la muqueuse.

Pour Butler, il s'agirait de diverticules « par traction » dus à la sclérose des vasa recta.

JEAN BAUMANN.

WEBER (Herbert). — Hémorragie intestinale mortelle de cause rare. (Seltene Ursache einer tödlichen Darmblutung). — *Virchow's Archiv.*, t. 285, l. I, juillet 1932, pp. 46-52.

Chez une femme de cinquante ans, syphilitique avérée et hystérectomisée plusieurs années auparavant pour annexite droite, se développe une cirrhose de Laënnec typique. La mort se produit brutalement par rupture d'une varice de la terminaison de l'intestin grêle. L'autopsie montra qu'il existait, du fait de la laparotomie antérieure, des adhérences et de larges anastomoses entre la veine épigastrique inférieure superficielle et les veines de la paroi intestinale, justement au lieu où survint la rupture. Il y eut donc, dans la localisation de l'hémorragie, deux causes dont l'association, aux dires de l'auteur, n'avait jamais été constatée.

P. FOULON.

HAROLD-GORDON. — Appendicite à oxyures. Etude de 26.051 cas d'appendicite. (Appendical oxyurasis and appendicites based on a study of 26.051 appendixes). — *Arch. of Path.*, vol. 16, n° 2, août 1933, p. 177.

La littérature abonde en recherches sur les appendicites causées par les oxyures; mais, à être lues en détail, ces recherches semblent plutôt basées sur des hypothèses que sur des faits objectifs.

L'auteur étudie 26.051 cas d'appendicites et trouve, parmi eux, 311 appendicites à oxyures, soit 1,19 %; il constate une légère augmentation de cette lésion qui, dans les statistiques précédentes, était de 1,04 %.

Parmi ces appendices contenant des oxyures, 82,51 % présentent le parasite dans leur lumière, absolument indépendant de la muqueuse. Pour les autres, on constate une pénétration de l'oxyure dans la sous-muqueuse (1 %) ou dans les follicules lymphoïdes (4 %). Les lésions dans 12 seulement parmi ces derniers cas, sont apparentes et causées sans aucun doute par le parasite; elles consistent en érosions et nécrose de la muqueuse, surproduction de mucine, petites hémorragies punctiformes et réaction inflammatoire de voisinage. Dans ces cas, le terme « d'appendicopathia oxyura » est justifié.

Mais ces cas sont relativement rares; en effet, 33 autres appendices contenant des oxyures dans leur paroi, ne présentent aucune lésion hémorragique inflammatoire ou ulcéreuse de cette dernière. Il s'agit alors, de l'avis de l'auteur, d'une pénétration post-opératoire ou *post-mortem* du parasite dans la muqueuse pour fuir les parois refroidies de l'appendice.

Dans les autres 256 cas, dans lesquels les oxyures sont logés dans la lumière appendiculaire, on ne voit absolument aucune lésion de la muqueuse.

Des recherches prouvent aussi que, contrairement à l'avis de certains auteurs, l'éosinophilie, l'hyperplasie lymphoïde et la réaction catarrhale viennent de facteurs locaux ou généraux tout à fait indépendants des oxyures.

Il est donc erroné de dire que les appendicites chroniques inflammatoires ou sclérosantes sont des séquelles d'appendices ayant eu des oxyures.

Comme conclusion, l'auteur affirme que les transformations pathologiques de l'appendice sont absolument indépendantes des parasites.

L. GASNE.

KIYOSHI (Hosoi). — Neuromatose de l'appendice. — *Arch. of Path.*, t. XVI, n° 4, octobre 1933, p. 500, avec 4 figures.

Cette étude confirme les descriptions de P. Masson sur la neuromatose appendiculaire. Elle démontre éloquemment la fréquence de cette lésion, puisque, sur 344 appendicectomies consécutives, l'auteur l'a trouvée 195 fois, soit 56 %. Les formations nerveuses néoformées sont plus fréquentes dans les appendices oblitérés (82 %) que dans les appendices non oblitérés, où on les trouve cependant assez souvent, si on les cherche avec soin. Le nombre des neuromes varie dans un appendice de un à plusieurs réunis dans ce dernier cas, par un réseau de fibres amyéliniques, et toujours en dedans de la muscularis mucosae, c'est-à-dire à la place de la muqueuse. De bonnes descriptions, avec différentes techniques, sont données de ces formations.

Cliniquement, elles produisent un tableau assez spécial où des signes fonctionnels et objectifs très aigus font contraste avec l'absence de fièvre et de leucocytose sanguine.

P. MOULONGUET.

VAN (G.) et SMITH (S.) (Brooklyn). — **Les tumeurs épithéliales primitives de l'appendice vermiforme.** (Primary epithelial tumors of the vermiform appendix; observations by silver impregnation). — *Arch. of Path.*, vol. 15, n° 1, janvier 1933, p. 79.

22 cas de tumeurs épithéliales primitives de l'appendice sur 7865 appendices examinés ont été retrouvés par l'auteur au Free Hospital for Women de Brooklin, de 1902 à 1923, ce qui représente 0,27 %.

L'auteur rappelle les études de Rolleston et Jones (1906), et surtout de Forbus (1925), qui, reprenant les travaux de Masson, expose la thèse qui donne à ces tumeurs une origine glandulaire par dérivation des cellules argentaffines des cryptes de Lieberkühn.

20 de ces tumeurs siégeaient près de l'extrémité distale; la plupart saillaient peu dans la lumière et n'étaient perceptibles que comme un noyau induré peu volumineux; quelques-unes étaient polypoïdes ou végétantes; 9 seulement présentaient des adhérences aux organes voisins.

Histologiquement, on note des signes que l'auteur donne comme des éléments de pronostic favorable : cellules comparables comme dimensions, léger pléomorphisme, peu de mitoses, pas d'hyperchromatisme. Les coupes ont été traitées par les imprégnations argentiques, suivant la technique de Sara Dantziger. Seule, une des tumeurs — un adénocarcinome à cellules hautes — ne présentait pas de cellules argentaffines; accessoirement, un épithélioma malpighien métastatique ne réduisait pas l'argent.

De l'étude des appendices non tumoraux, l'auteur conclut que la fréquence des cellules argentaffines varie considérablement, leur nombre diminuant avec l'âge et l'inflammation.

R. PICHON.

BENSAUDE (Raoul), CAIN (André) et POIRIER (Albert). — Les fibromes, les fibro-myomes et les myomes du rectum. — *Arch. des Mal. de l'App. digestif et des Mal. de la Nutrition*, t. XXIII, n° 4, avril 1933, pp. 353-401, 14 figures.

Ne sont étudiées dans ce travail que les tumeurs intra-cavitaires; c'est-à-dire celles qui, sessiles ou pédiculées, se présentent comme des polypes isolés dans la lumière du rectum. Sont laissées volontairement de côté

les tumeurs interstitielles et les tumeurs sous-séreuses qui, avec la variété précédente, sont à rapprocher des tumeurs de même nature décrites au niveau de l'utérus. Il est difficile, non seulement cliniquement, mais même histologiquement, de différencier les fibro-myomes des myomes ou des fibromes purs. Les tumeurs fibro-myomateuses du rectum sont très rares. Les auteurs n'en ont observé que 5 cas, alors qu'ils ont eu l'occasion d'examiner plus d'un millier de cas de cancers rectaux ou recto-sigmoïdiens.

Les tumeurs qui font l'objet de cette étude ont un grand nombre de caractères macroscopiques communs. Elles sont généralement uniques, bien limitées, à revêtement continu, de consistance dure ou très ferme. A la coupe, la surface de section montre une intrication plus ou moins régulière de fibres ou une disposition concentrique et tourbillonnante analogue à celle des fibromes utérins. Il est le plus souvent facile de séparer la muqueuse de la masse tumorale. Les vaisseaux, parfois très gros au niveau du pédicule, sont généralement peu importants dans la masse tumorale. Les auteurs n'ont jamais constaté, ni nécrose, ni hémorragie interstitielle, ni dégénérescence maligne sarcomateuse.

Au point de vue histologique, les fibromes purs sont constitués suivant les cas, soit par du tissu collagène dense, pauvre en vaisseaux, soit par des fibres conjonctives disposées en torsades entrecroisées en tous sens et séparées par du collagène plus ou moins abondant et plus ou moins infiltré d'œdème, soit enfin par du tissu conjonctif jeune, riche en fibroblastes et pauvre en collagène, auquel se mêlent de nombreux capillaires de néo-formation. Le revêtement est constitué par un épithélium du type malpighien, disposé en couche amincie et régulière. Quant aux fibromyomes, leur structure rappelle beaucoup celle des fibromes dans lesquels les proportions relatives du tissu connectif et du tissu musculaire sont essentiellement variables; c'est ainsi qu'on peut décrire suivant les cas des myomes purs, des fibro-myomes ou des myo-fibromes. A ces caractères histologiques fondamentaux, il faut ajouter des réactions inflammatoires de type subaigu, lympho-plasmocytaire, n'aboutissant jamais à l'ulcération en dehors des cas où l'extériorisation de la tumeur permet d'expliquer les altérations du revêtement.

JEAN LEROUX-ROBERT.

CHISHOLM (A.-J.). — Relations entre la tuberculose pulmonaire et les fistules ano-rectales. (The relation of pulmonary tuberculosis to ano-rectale fistulae). — *Surg., Gynec. a. Obstetr.*, vol. LVI, n° 3, mars 1933, pp. 611 à 620, 8 figures.

Après une revue générale de la question, sont exposées des recherches portant sur 155 cas répartis en 3 groupes :

Un premier groupe, de 31 observations, concerne des tuberculeux pulmonaires avérés, en activité. Chez 24 d'entre eux, la culture ou l'inoculation du pus d'abcès ou de fistule décelèrent la présence de bacilles, alors qu'il fut impossible d'en trouver ni sur le frottis de ce pus, ni sur les coupes microscopiques de tissu fistulé excisé. Une seule fois, les coupes montrèrent une structure folliculaire caractéristique, tandis que toutes les autres n'offraient que des aspects inflammatoires ou cicatriciels banaux.

Un second groupe (18 cas), comprenant des tuberculoses pulmonaires inactives, montre un peu moins souvent le rejet de bacilles par le pus (10 fois), mais assez fréquemment des lésions folliculaires (3 fois), toujours chez des malades à pus bacillifère. Une observation, qui a son analogue dans le groupe précédent, est caractérisée par une réaction épithélioïde, avec monocytes et histiocytes, pouvant faire songer à la tuberculose, mais sans en être formellement pathognomonique.

Dans le troisième groupe, de 106 malades, tous indemnes cliniquement et radiologiquement de tuberculose pulmonaire, aucun des pus n'était bacillifère, ni à l'inoculation ni à la culture, et cependant 15 malades présentaient des lésions du type épithélioïde douteux, et 2 avaient des lésions folliculaires.

Il est donc incontestable qu'il existe une relation étiologique entre la tuberculose pulmonaire et la fistule anale, la première étant manifestement la source des bacilles retrouvés au niveau de la seconde; mais on s'explique malaisément la fréquence relativement grande de la fistule, alors même qu'on ne peut prouver localement sa nature bacillaire et qu'il n'existe pas de bacillose du côté de l'arbre respiratoire.

P. MICHON.

LÉVY (Max) et ARMINGEAT (Jean). — Tumeur infiltrée à lymphoblastes de la paroi rectale. — Société de Gastro-Entérologie de Paris, 8 mai 1933, in *Arch. des Mal. de l'App. digestif et des Mal. de la Nutrition*, t. XXIII, n° 7, 1933, pp. 767-771.

Il s'agit d'un jeune garçon, présentant depuis huit mois des hémorragies rectales. Le toucher rectal révèle une tumeur infiltrée, irrégulière, située immédiatement au-dessus du canal anal et sur tout son pourtour, dont le doigt dépasse facilement la limite supérieure. Vue à la rectoscopie, cette tumeur paraît recouverte d'une muqueuse sensiblement normale, mais saignant assez facilement. La biopsie montre un épithélium de surface normal. Les glandes sont cependant écartées les unes des autres par une infiltration d'éléments du type lymphocytaire, auxquels se joignent quelques plasmocytes. La musculaire muqueuse est disloquée par cette infiltration qui se poursuit en masse dans la sous-muqueuse. Celle-ci est entièrement occupée par une nappe homogène d'éléments lymphoïdes : lymphocytes et lymphoblastes, mélangés avec de rares plasmocytes et quelques macrophages. Il s'agit d'un lymphome.

De telles tumeurs sont très rares. Elles sont particulièrement sensibles aux radiations (radium ou radiothérapie). L'effet immédiat est la fonte rapide de la tumeur, mais les récidives sont à craindre. Celles-ci sont cependant également très radiosensibles.

JEAN LEROUX-ROBERT.

RAIFORD (Th.-S.). — Epithélioma de la portion basse du rectum de l'anus. (Epitheliomata of the lower rectum and anus). — *Surg., Gynec. a Obstetr.*, vol. LVII, n° 1, juillet 1933, pp. 21 à 35, 10 figures.

Ces tumeurs, d'origine malpighienne, ne représentent que moins de 5 % du total des tumeurs rectales. Elles se développent soit à l'extérieur, soit à l'intérieur de l'anneau sphinctérien, parfois assez loin de lui, à la faveur de métaplasie de l'épithélium intestinal. Leur aspect

macroscopique est tantôt celui de végétations nodulaires, tantôt celui d'ulcérations sanieuses à bord surélevé et induré.

A ces variétés macroscopiques correspondent des différences assez nettes de structure histologique : les formes végétantes sont formées d'éléments du type baso-cellulaire, groupés en nids ou en boyaux à limites très nettes, que circonscrivent des bandes de tissu conjonctif dense ; les cellules sont peu volumineuses, régulières, ont un noyau de 4 à 10 μ, un protoplasme foncé et généralement bien limité ; il n'existe ni ponts intercellulaires ni kératinisation; les mitoses sont assez nombreuses. Les formes ulcéreuses envahissent les tissus environnants d'une façon plus désordonnée, avec des ramifications néoplasiques en tous sens ; les cellules sont de dimensions très variables, avec des variations de diamètre nucléaire de 5 à 18 μ ; le protoplasme, légèrement éosinophile, n'a pas de limite tranchée; les mitoses sont rares ; la kératinisation est habituelle, et parfois les globes cornés l'emportent en abondance sur les zones cellulaires actives. Le stroma est formé de tissu conjonctif lâche et de tissu de granulation. Ce type est d'une malignité un peu inférieure à celle de l'épithélium végétant.

La contribution personnelle de l'auteur s'élève à 10 observations.

P. MICHON.

FARMAKIDIS (C.) (Alexandrie). — **A propos du « gros foie infectieux ».** — *Arch. des Mal. de l'App. digestif*, t. XXIII, n° 2, février 1933, p. 170.

C. Farmakidis apporte quelques faits nouveaux à propos des hépatomégalies congestives et dégénératives succédant à des injections variées et banales.

Il s'agit, selon Farmakidis, d'une véritable entité morbide très différente des petites hépatomégalies courantes des maladies infectieuses. Cliniquement, c'est un gros foie douloureux, à accroissement rapide, simulant l'abcès du foie. Dans les cas qui guérissent, le foie redevient normal, en même temps que disparaissent les signes infectieux.

L'auteur pense que le climat, en imposant au foie un excès de travail, augmente dans les pays chauds la fréquence de « ce gros foie infectieux » non spécifique.

DE BLASI. — Troubles fonctionnels et altérations anatomiques du foie après ligature de l'artère hépatique. — *Ann. Ital. di chir.*, vol. 12, fasc. 4, 30 avril 1933, pp. 427 à 451.

Ces expériences faites sur le chien ont comporté soit la ligature de l'artère hépatique seule, soit la ligature du tronc artériel suivie de celle de tous ses rameaux terminaux ou collatéraux. Dans le premier cas, les lésions ont été naturellement moins considérables et les animaux ont pu survivre.

En cas de ligature complète de l'artère et de ses rameaux, l'auteur a pu constater des nécroses étendues graves et des altérations diffuses, mais légères dans le territoire de la veine porte et des veines sus-hépatiques ; en outre, les voies biliaires sont gravement altérées avec desquamation muqueuse intense.

Dans l'autre cas, au contraire, il n'y a guère de lésions nécrotiques, et

ce qui domine, c'est l'inflammation et l'hyperémie diffuse sans gravité pour l'existence.

Ces effets différents s'expliquent, selon l'auteur, par la circulation artérielle collatérale qui porte du sang aux vaisseaux propres du tissu hépatique et compense en partie la ligature du tronc principal.

OLIVIERI.

BURROW (Harold). — Etude expérimentale de l'association de la lithiase et du cancer de la vésicule biliaire. — *The Brit. Journ. of Surg.*, vol. XX, n° 80, pp. 607-629.

Burrow a inséré des calculs biliaires dans la vésicule de 33 cobayes. 31 animaux ont été sacrifiés après un délai variant de 9 à 154 semaines : aucun n'a présenté de cancérisation de l'organe. Les seules lésions obtenues ont été les suivantes : adhérence de la vésicule au foie avec prolifération de ses éléments fibreux, musculaires et glandulaires.

C'est l'inclusion d'éléments glandulaires dans le foie qui a fait penser à certains expérimentateurs qu'ils avaient obtenus un cancer : il s'agit, en réalité, d'une extension de proche en proche. Seul, Kazama aurait observé des métastases chez 9 animaux sur un lot de 72, mais ses protocoles d'expérience manquent de détails probants.

JEAN BAUMANN.

ELMAN (R.). — Pancréatite interstitielle aiguë. (Acute interstitial pancreatitis). — *Surg. Gynec. a. Obstetr.*, vol. LVII, n° 3, septembre 1933, pp. 291 à 309, 3 figures.

A côté des pancréatites aiguës s'accompagnant, dans la glande même, d'hémorragies, de nécrose et de lésions suppuratives plus ou moins avancées, il existe une forme pour laquelle l'auteur propose la dénomination de pancréatite interstitielle aiguë : les lésions macroscopiques, d'après 37 cas analysés, parmi lesquels quatre personnels, consistent en œdème, gonflement et induration de la glande ; l'œdème peut s'étendre dans le mésocôlon et à la surface du duodénum voisin ; il a souvent une teinte jaune verdâtre ,comme s'il contenait de la bile. Les lésions histologiques, d'après 3 observations originales, complétant 3 études antérieures, consistent surtout en une infiltration de type aigu, avec polymorphisme cellulaire et avec zones d'œdème, dans le tissu interstitiel interlobulaire et interacineux ; par contre, la structure glandulaire est respectée, les acini sont intacts, sans trace de nécrose; dans un des cas, les lésions interstitielles furent une surprise biopsique, l'aspect du pancréas à la laparotomie évoquant beaucoup plus l'idée d'un cancer que d'une pancréatite.

Les altérations biliaires sont évidentes dans la moitié des cas, ainsi que les taches de stéatonécrose, qui, les expériences sur le chat et le chien le prouvent, peut survenir en effet indépendamment de toute nécrose du pancréas lui-même.

La glycosurie (6 cas), l'augmentation de l'amylase du sang (1 cas personnel, de la lipase et de l'amylase dans les urines (2 cas personnels), mériteraient d'être systématiquement recherchées, en présence de crises douloureuses épigastriques irradiant parfois à gauche, et souvent dans le dos.

La pathogénie par reflux biliaire dans le canal de Wirsung (Archibald) peut être soutenue avec un nouvel argument, qui est la coloration biliaire de l'œdème (7 cas). Mais il est bien malaisé de dire si les lésions vésiculaires sont la cause ou l'effet de la pancréatite, car celle-ci peut entraver mécaniquement le cours de la bile dans le cholédoque, et, d'autre part, le reflux pancréatique jusque dans la vésicule est possible, d'après les recherches de Popper sur la présence de ferments pancréatiques dans la bile.

P. MICHON.

CANAVERO (Gênes). — **La tuberculose du pancréas.** — *Ann. Ital. di chir.*, vol. 12, fasc. 6, 30 juin 1933, pp. 709 à 757.

Sur 3 types d'animaux (chien, lapin et cobaye), l'auteur a poursuivi ses expériences d'inoculation de bacille de Koch humain, soit dans le parenchyme glandulaire, soit dans le canal de Wirsung.

En aucun cas, il n'y eut développement de lésions nettement tuberculeuses (tubercules, nodules tuberculeux, cellules géantes) : pendant la première période, de sept à vingt-cinq jours, on voit des lésions de dégénérescence du tissu acineux et des îlots de Langherans, ainsi que la formation d'un tissu de néoformation granulomateux constitué surtout de cellules épithélioïdes avec une réaction connective. Puis, entre quarante et quatre-vingt-dix jours, la trame conjonctivo-vasculaire s'organise et les bacilles de Koch disparaissent.

OLIVIERI.

MONDOR (H.), GAUTHIER-VILLARS (P.) et SICARD (A.). — **Sarcome du Pancréas.** — *La Presse médicale*, n° 60, 29 juillet 1933, pp. 1203-1205.

Les auteurs éliminent d'emblée les tumeurs secondaires et les lymphosarcomes du pancréas qui sont relativement fréquents. Ils n'ont en vue que les sarcomes fuso-cellulaires et n'en relèvent que 18 cas à peu près certains dans la littérature.

Du point de vue clinique, la difficulté de diagnostic est presque insurmontable et la tumeur se présente assez souvent comme un kyste du pancréas; cependant, l'intensité des douleurs, l'augmentation rapide de volume, la présence d'une ascite seraient des phénomènes importants en faveur du sarcome.

Du point de vue anatomique, la forme kystique est, elle aussi, fréquemment notée. Elle se retrouve dans l'observation personnelle des auteurs, à tel point que ce n'est que l'examen histologique qui a permis de redresser le diagnostic de kyste posée au cours de l'intervention chirurgicale.

Ce travail est complété par un résumé des observations publiées jusqu'ici sur ce sujet.

P. FOULON.

LIVRES NOUVEAUX

CHABROL (Etienne). — Les ictères. — 1 volume, 523 pages, 72 figures, Masson et Cie, éditeurs, Paris, 1932.

Il est des ouvrages qui, de par leur titre ou leur apparence, ne semblent pas d'emblée appartenir au domaine de celui que l'on appelle, hors de nos frontières, le pathologiste. Pourtant, il en est, tel l'œuvre du professeur agrégé Chabrol, qui gagnent, en quelques mois, leur droit de cité et forcent la porte des bibliothèques qui n'étaient point ouvertes à l'avance pour les recevoir.

Le livre des « Ictères » est l'un des plus beaux travaux qui, dans les temps contemporains, perpétuent la tradition anatomo-clinique de l'école française. Tout clinicien, tout physio-pathologiste qu'il soit d'abord, l'auteur sait que rien n'est solide qui n'est pas étayé sur le contrôle de la morphologie.

Certes, il n'hésite pas à écrire que « nous n'en sommes pas moins au déclin des classifications anatomiques, où s'enlise depuis tant d'années le problème des ictères ». Mais c'est précisément pour cette remarque, toute négativiste en apparence, que l'école anatomo-pathologique française se flatte de reconnaître la dernière née des œuvres du professeur agrégé Chabrol.

Elle sait gré à l'auteur d'avoir cherché à faire la part, dans la genèse des ictères, de la cellule hépatique, des canaux excréteurs, des globules rouges, en discriminant le rôle que jouent dans les hypothèses, point seulement les arguments chimiques ou expérimentaux, mais aussi les constatations morphologiques. De ces investigations convergentes naissent des notions nouvelles (comme l'association de plusieurs facteurs à l'origine de certains ictères), qui semblent seules capables d'expliquer des faits, en apparence incompréhensibles. De même que l'absence de parallélisme entre le degré d'atteinte de la cellule hépatique et l'ictère, conduit Chabrol à qualifier d'équivoque cette assertion que « l'ictère » est un signe d'insuffisance hépatique.

Sans doute, malgré sa richesse en documents, malgré la critique si judicieuse qui l'anime, cet ouvrage pourra-t-il prêter le flanc à la discussion. Certains accuseront l'auteur de réserver une place trop grande à la cholédocite, malgré la grande prudence qui guide ses conclusions sur ce point. Mais, l'avenir devrait-il démontrer qu'il eut tort, peut-on faire grief à Chabrol d'une tendance qui est le reflet de l'enseignement jadis reçu, et peut-être, un pieux hommage au maître qui fit, des angiocholites, une cause majeure d'ictère.

Mieux ne vaut-il pas admirer sans réserve la conception, parmi les ictères par hyperhémolyse, de ceux qui n'ont point pour cause une

excessive fragilité globulaire et les arguments apportés en faveur de la pathogénie mixte, hépato-sanguine de certains ictères infectieux, de ceux de la syphilis, où l'agent pathogène lèse à la fois la cellule hépatique et le globule rouge.

Faits cliniques, études physio-pathologiques, observations morphologiques, se juxtaposent pas à pas, dans le livre des « Ictères », pour en faire un ouvrage solidement construit, qui n'a guère son égal dans aucune langue, et qu'il faut avoir lu.

RENÉ HUGUENIN.

DIEULAFÉ (Léon) et DIEULAFÉ (Raymond). — L'enfant (morphologie, évolution, anatomie médico-chirurgicale). — Un livre de 439 pages, 164 figures, chez Baillière, 1933.

Le traité d'anatomie de l'enfant, que nous donne l'Ecole de Toulouse, est un livre précieux, muni de renseignements pour le morphologiste comme pour le praticien.

Les premiers chapitres sont consacrés à la morphologie du nouveau-né et renferment de très nombreux tableaux de mensurations et des courbes renseignant sur l'évolution normale pendant les premiers mois de la vie.

La croissance et ses anomalies forment le thème des chapitres suivants.

Puis sont passés en revue, dans le détail de leur évolution macroscopique et microscopique, les principaux tissus : squelette, articulation notamment, et les grandes régions : crâne, face, thorax et abdomen.

Les références sont très nombreuses; elles sont données aux indications bibliographiques. L'esprit de ce livre, essentiellement pratique, mais sans que rien soit sacrifié de la précision et des mesures nécessaires, est extrêmement intéressant.

P. MOULONGUET.

SOCIÉTÉ ANATOMIQUE DE PARIS

(104e ANNÉE)

Séance du 12 avril 1934.

Présidence de M. H. ROUVIÈRE.

SOMMAIRE

Anatomie

BOLTÉ (R.). — Sur la présence constante de nodules ganglionnaires intercalés sur le trajet des lymphatiques des muscles du dos de l'homme. 419

DELMAS (J.) et SOULIER (R.). — Insertion anormale du tendon du grand dorsal 429

Anatomie pathologique

BUSSER (F.). — Métastases cutanées dans l'évolution d'un épithélioma du rein 412

FOULON (P.) et BUSSER (F.). — A propos des lésions rénales secondaires à la pyélographie rétrograde 416

HUARD (P.). — Deux cas de lésion des vaisseaux du cou.... 419

MÉGNIN et LAFFARGUE. — Kyste épidermoïde de la peau du sein 425

MONTAGNÉ et LEITNER. — Résultats éloignés d'une double amputation astragalo-calcanéenne 426

PAVIOT (J.), JARRICOT (H.) et GUICHARD (A.). — Ganglion tuberculeux endo-trachéal.... 423

COMMUNICATIONS

MÉTASTASES CUTANÉES DANS L'ÉVOLUTION D'UN ÉPITHÉLIOMA DU REIN

par

F. Busser.

L'apparition des métastases cutanées au cours de l'évolution des cancers du rein est un phénomène assez rare pour que nous ayons cru devoir en signaler un cas, dans lequel cette localisation secondaire s'est faite d'une façon quasi élective.

Voici tout d'abord un résumé de l'observation que le docteur Cochez, médecin de l'Hôpital Saint-Joseph, a bien voulu nous confier :

S..., homme de soixante-cinq ans, employé de commerce, entre, le 3 avril 1933, avec le diagnostic d'endocardite fébrile.

Prostatectomie en deux temps, en 1932; convalescence longue. Janvier 1933, hématurie avec fièvre. Février 1933 : apparition sur l'abdomen, la poitrine et le dos, de petites nodosités très dures.

Examen (1er avril 1933). — Amaigrissement, fatigue, pâleur, subictère des conjonctives; température, 39°2; pouls, 110.

Sur l'abdomen, un peu au-dessus de la cicatrice de prostatectomie, on trouve un nodule sous-cutané, dur, mal limité, de la taille d'une petite mandarine, adhérant légèrement à la peau qui est amincie et violacée, mobile sur les plans profonds.

Plusieurs autres nodules plus petits sont disséminés sur le thorax, dans les deux aisselles, dans le dos, à la face antérieure des bras et sur la cuisse droite (fig. 1 et 2).

A la palpation, difficile à cause de la défense musculaire qu'elle provoque, on sent, dans la fosse iliaque gauche, une masse volumineuse et mal limitée, sensible à la palpation. Empâtement profond dans la région ombilicale.

Foie : un peu augmenté de volume.

Reins : impalpables.

Rate : normale.

Cœur : souffle d'insuffisance mitrale fonctionnelle.

Poumons : normaux.

Membres inférieurs : œdématiés et douloureux.

T. R. : prostate, vésicule, vessie : normales.

Urines : ni sucre, ni albumine, ni pus.

Sang : G. R. = 3 millions : G. B. = 9500.

Evolution. — Aggravation progressive de l'état général; fièvre persistante, irrégulière, au voisinage de 39°.

Apparition de nouveaux nodules sur le thorax et, ultérieurement, dans la région parotidienne droite.

La mort survient le 1er mai, dans le coma.

Cet ensemble avait fait penser à une généralisation de la tumeur prostatique extirpée en 1932 et supposée cancéreuse. Une biopsie, pratiquée sur un noyau cutané (aisselle gauche), a permis de constater les caractères suivants :

Biopsie. — Petit noyau développé dans l'hypoderme, limité par un très mince épaississement fibreux et de structure compacte. Les cellules sont par places disposées en alvéoles, ou en travées, ou en colonnettes, que séparent des cloisons conjonctives grêles; en d'autres points, elles forment des nappes

cellulaires plus diffuses, avec des axes conjonctifs disséminés parmi ces cellules; tantôt, le protoplasme est finement granuleux et coloré en rose pâle

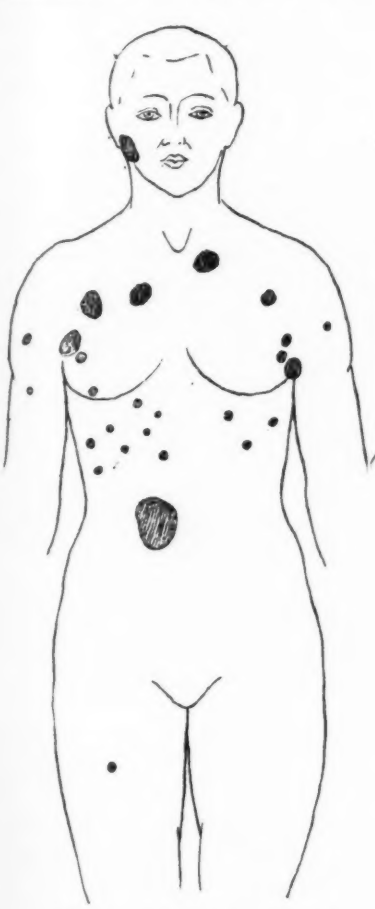

FIG. 1. — *Répartition des métastases cutanées : face ventrale.*

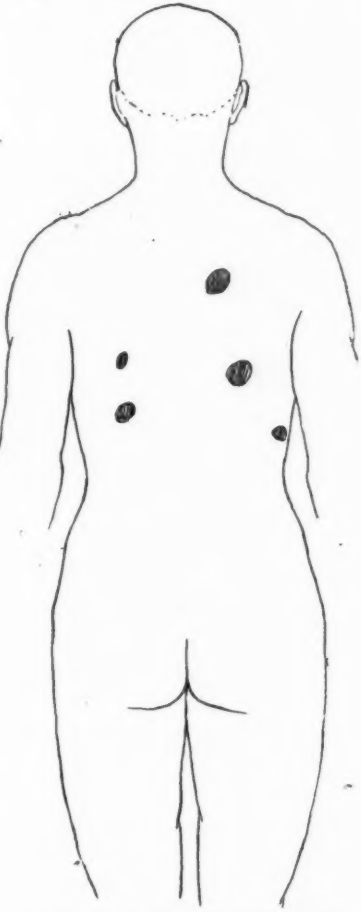

FIG. 2. — *Répartition des métastases cutanées : face dorsale.*

par l'érythrosine ou l'éosine; tantôt, il a complètement disparu et, de la cellule, ne reste que le noyau isolé dans un espace clair que borde la membrane cellulaire.

Cette structure, tout à fait différente de celle des épithéliomas prostatiques,

reproduit exactement celle de certains épithéliomas atypiques du rein (fig. 3) dont elle a la structure, tantôt alvéolaire, tantôt en nappes, et les cellules, à protoplasme ici granuleux et éosinophile, et là tout à fait vacuolaire.

Ce diagnostic fut confirmé par l'autopsie pratiquée le 2 février 1933, et dont voici le protocole :

Autopsie. — Tous les nodules métastatiques siègent bien dans le tissu cellulaire sous-cutané; ils sont mobiles sur les plans profonds; ils n'adhèrent pas à la peau, sauf les deux plus volumineux.

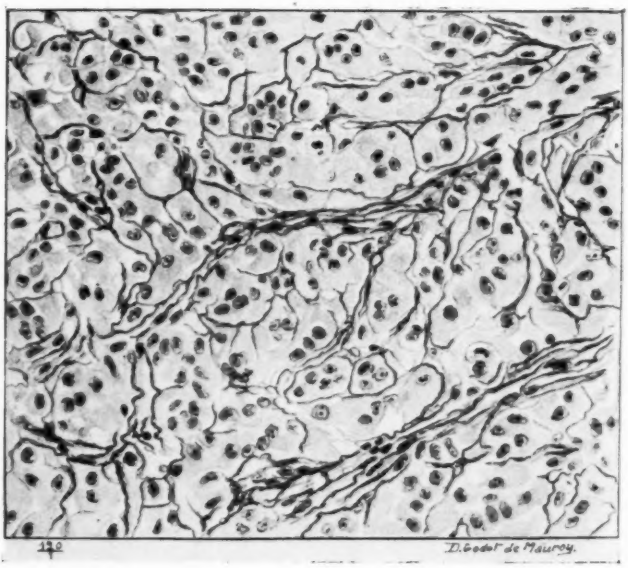

FIG. 3. — *Structure de la biopsie : cellules à protoplasme clair, réparties en travées ou en alvéoles par un stroma fibrillaire.*

Abdomen : cavité péritonéale normale; mais, dans la loge rénale droite, on sent une masse sous-péritonéale bosselée, dure, qui se clive assez facilement.

Rein droit : augmenté de volume et contenant dans son pôle inférieur une grosse masse irrégulière et bosselée, faisant saillie à la face antérieure de l'organe.

Rein gauche : intact, sauf à sa périphérie où existent plusieurs petits nodules sous-capsulaires.

Volumineux noyau métastatique au niveau des ganglions pré-aortiques d'une part, des ganglions rétro-cruraux d'autre part.

Foie : noyau métastatique du volume d'une noix dans le lobe droit.

Par ailleurs, rien d'anormal au niveau des surrénales, de tout le tractus digestif, de la rate, de la vessie, de la prostate, des poumons et des plèvres.

Cœur : dilatation légère, myocarde mou, valvule mitrale épaissie, blanchâtre, mais ne présentant aucune lésion d'endocardite en évolution.

Examen histologique. — Des fragments ont été prélevés dans les deux reins, dans le foie et dans les ganglions.

Tumeur constituée par des nodules assez volumineux dans lesquels sont disséminés des axes conjonctifs très minces entourés par des cellules de petite taille, un protoplasme acidophile granuleux, un noyau petit, rétracté et hyperchromatique (fig. 4). En certaines régions (en particulier dans les ganglions), le stroma devient plus abondant, constituant un réseau qui partage les cellules en travées ou en alvéoles.

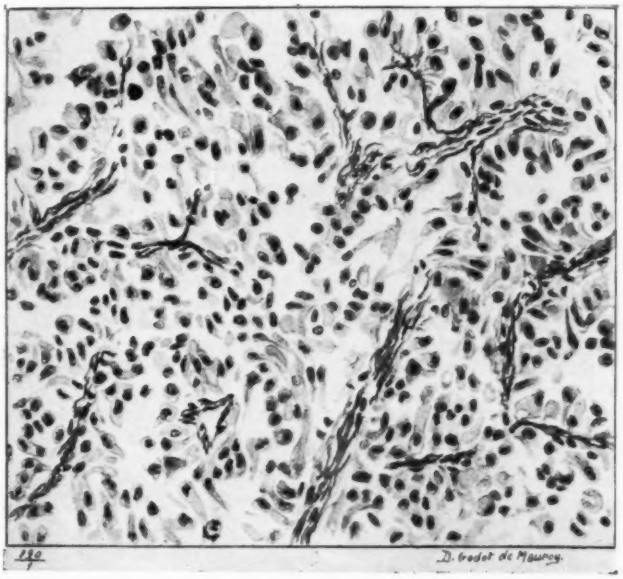

FIG. 4. — *Structure des tumeurs : cellules éosinophiles supportées par des axes conjonctifs grêles, isolés (architecture papillaire).*

Zones de nécrose discrète dans tous ces fragments, beaucoup plus prononcée dans le noyau hépatique dont le centre n'est plus représenté que par des débris amorphes.

Cet ensemble confirmait bien le diagnostic d'épithélioma du rein posé après examen histologique du fragment prélevé par biopsie.

Les métastases cutanées sont dans l'ensemble extrêmement rares. La statistique de Lubarsch, portant sur 132 cas, ne les mentionne qu'une seule fois (soit 0,75 %). Nous-même, dans un travail portant sur 94 tumeurs malignes du rein, sans compter une quinzaine de cas nouveaux observés depuis, nous n'avons jamais rencontré ces métastases cutanées. Mais, dans le cas présent, ce qui nous a paru digne d'attirer

l'attention, c'est le fait que ces métastases cutanées ont été le signe révélateur d'une tumeur rénale parfaitement latente jusque-là, mise à part une hématurie passagère retrouvée par l'interrogatoire et vraiment trop peu importante pour mettre sur la voie du diagnostic exact.

Ces métastases cutanées sont également très rares dans l'évolution des cancers de la prostate. Cependant, il paraissait logique de penser à une généralisation chez ce malade, prostatectomisé un an auparavant.

Un autre caractère nous paraît assez important, à notre avis, pour que nous attirions l'attention sur lui : c'est la légère différence de structure qui existe entre le fragment enlevé par biopsie et les différentes tumeurs prélevées après la mort du malade. En effet, dans la biopsie (fig. 3), nous trouvons surtout des cellules réparties en alvéoles ou en minces travées, cellules assez volumineuses, à protoplasme faiblement coloré ou même complètement disparu. Dans les tumeurs, au contraire (fig. 4), les cellules sont surtout disposées en vastes nappes avec des axes conjonctifs grêles disséminés dans leurs masses, cellules petites, éosinophiles, à noyau rétracté hyperchromatique. L'aspect cellulaire peut s'expliquer évidemment par une fixation plus rapide de la biopsie, mais les différences de structures, alvéoles et travées minces dans un cas, nappes cellulaires avec axes conjonctifs disséminés, dans l'autre, ne peuvent se justifier par les mêmes raisons. Aussi sommes-nous tenté de penser que ces deux aspects répondent soit à des moments différents de l'évolution de la tumeur, soit aux conditions même de développement, qui s'est fait pour certains noyaux dans les viscères profonds (reins, foie, ganglions) et pour les autres, au sein du tissu cellulaire sous-cutané.

En tous cas, les métastases cutanées ne pouvant provenir que de la tumeur rénale droite (absence de toute autre tumeur en particulier prostatique, structure totalement différente de celle des tumeurs de la peau ou de l'hypoderme), cette observation montre bien que les différents types histologiques, décrits dans les épithéliomas du rein, peuvent se rencontrer dans une même tumeur ou dans ses métastases, et que ces tumeurs ont toutes la même souche rénale.

Enfin, si, dans certaines tumeurs du rein, on constate parfois une localisation élective des métastases au niveau du squelette, ici cette électivité s'est manifestée pour le tissu cellulaire sous-cutané seul atteint, à l'exception des ganglions dont on peut considérer les métastases comme un prolongement de la tumeur principale, à l'exception également de la métastase unique constatée dans le foie. C'est également cette quasi électivité, pour un tissu particulier, qui nous a incité à publier cette observation.

A PROPOS DES LÉSIONS RÉNALES SECONDAIRES A LA PYÉLOGRAPHIE RÉTROGRADE

par

P. Foulon et F. Busser.

La tumeur qui fait l'objet de cette communication provient d'un homme de soixante-huit ans, qui présenta brusquement une hématurie totale, de moyenne abondance, passagère, et sans causes apparentes. L'examen clinique

de ce malade, qui, par ailleurs, semblait parfaitement bien portant, montra seulement un rein droit augmenté de volume, sans aucun autre symptôme urinaire. Une pyélographie fut faite le 1er février 1934, avec du collargol à 10 %, et montra une image de cancer du pôle supérieur du rein droit. La néphrectomie fut pratiquée le 6 février 1934, sans incidents, et eut des suites simples. Le sujet est actuellement tout à fait en bonne santé.

Examen macroscopique de la pièce. — Tumeur du volume d'une grosse orange, de forme assez régulière, ayant remplacé le pôle supérieur du rein droit, à développement inféro-interne; du rein ne persiste que le pôle inférieur et une mince bande du bord externe. La tumeur s'est étendue vers le hile, son pôle inférieur atteignant l'extrémité inférieure du sinus hilaire. A la coupe, tumeur bien limitée ; tranche de section de couleur chamois, avec quelques taches hémorragiques et quelques zones de nécrose. L'extrémité inférieure de la tumeur abaisse et comprime les vaisseaux et le bassinet. On retrouve facilement le grand calice inférieur, alors que le calice supérieur est étiré, aplati, collé sur la face externe de la tumeur. Sur cette même tranche de section, l'attention est attirée au niveau du pôle inférieur par des traînées noirâtres qui semblent partir de la région de la papille et s'enfoncer dans le rein en suivant les colonnes de Bertin. Quelques petites taches se distinguent dans la corticale et jusque sous la capsule.

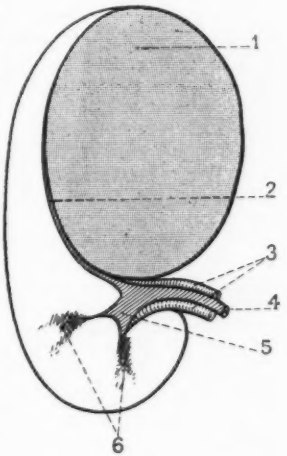

1, tumeur. *2*, calice supérieur aplati. *3*, vaisseaux. *4*, uretère. *5*, calice inférieur. *6*, traînées de collargol.

Examen histologique. — Des fragments de tumeur montrent la structure d'un épithélioma atypique à cellules claires du rein, sans caractères particuliers.

Sur les coupes du pôle inférieur du rein, on trouve en abondance du collargol et des lésions diverses.

1° *Au niveau du sinus.* — Le tissu cellulo-graisseux est infiltré de collargol, à partir d'une paroi caliculaire; ce collargol est entouré non pas de tissu graisseux, mais d'une réaction inflammatoire d'aspect nécrotique : cellules mal limitées, à protoplasme mal coloré, à noyaux pycnotiques, le plus souvent fragmentés. Cette réaction s'étend jusqu'au voisinage d'une veine dont la paroi paraît même entamée par le processus de nécrose.

2° *Au niveau de la médullaire.* — Il faut distinguer deux sortes de lésions :

a) Une nécrose d'aspect fibrinoïde, avec destruction totale de tous les éléments tissulaires et cellulaires ; traces de cellules inflammatoires également nécrosées; abondante infiltration de collargol, surtout dans les espaces périvasculaires; les vaisseaux eux-mêmes n'en contiennent pas : la plupart ont une tunique élastique intacte, mais présentent des lésions d'endovascularite oblitérante, surtout les artères; les lésions siègent à la périphérie des pyramides et au sommet de la papille, l'infiltration de collargol se faisant le long des colonnes de Bertin.

b) La partie centrale des pyramides ne contient pas trace de collargol, mais est atteinte de nécrose ischémique absolument typique, avec momification, sans réaction cellulaire inflammatoire.

3° *Au niveau de la corticale.* — On retrouve du collargol en moindre abon-

dance, par petites flaques, toutes situées dans le voisinage d'un vaisseau et toutes accompagnées d'une réaction inflammatoire à tendance nécrotique, analogue à celle de la graisse du sinus.

De plus, on trouve également de petites quantités de collargol dans quelques tubes; en un point, un groupe de glomérules est entièrement injecté par le produit qui remplit totalement la cavité glomérulaire sans infiltrer la bordure épithéliale ni le floculus.

Telles sont les lésions que nous avons constatées et qui répondent bien à ce que l'on sait du réflexe pyélo-veineux : rupture de l'insertion d'un calice sur la papille, passage du collargol dans la gaine du sinus, d'une part; d'autre part, infiltration du produit sous la capsule, et cheminement non pas dans, mais le long des vaisseaux, soit dans des espaces lymphatiques, soit en décollant les gaines vasculaires; le cheminement se prolonge parfois jusqu'à la zone corticale.

En outre, l'injection des tubes droits peut parfois se propager très loin sans que jamais on ne l'ait signalée au delà du tube contourné.

Dans notre observation, quelques points doivent retenir l'attention :

1° La nécrose intense, nécrose inflammatoire, vraiment impressionnante sur les coupes, et qui accompagne et entoure tous les amas de collargol.

2° La nécrose ischémique de la partie centrale des papilles : elle peut s'expliquer par l'artérite oblitérante dont sont frappées les artères correspondantes, mais peut être due à la compression des vaisseaux par le collargol injecté sous tension; elle a certainement été favorisée par la pression de la tumeur sur tous les organes contenus dans le hile.

3° *L'injection des glomérules par le collargol.* — On admet que les substances injectées directement dans le tissu interstitiel se retrouvent parfois dans les tubes excréteurs et sécréteurs. Mais, pour notre part, il nous semble qu'ici il s'agit bien d'une injection par voie rétrograde, ou tout au moins d'une propagation du collargol par voie canaliculaire. Car tout un groupe de glomérules est injecté sans que l'on retrouve trace de la substance dans le tissu interstitiel, ou dans les vaisseaux, ou dans les éléments cellulaires du glomérule proprement dit.

En somme, cette observation est conforme à ce que l'on sait sur la production du reflux pyélo-veineux.

Elle montre, en outre, qu'il ne faut jamais faire de pyélographie « à l'aveugle », sans contrôler la pression. D'autre part, elle met en évidence la nocivité du collargol, produit à rejeter et à remplacer par des substances n'ayant pas sa causticité (1).

(1) On trouvera un exposé complet de la question du reflux pyélo-veineux et des questions connexes, ainsi que de très intéressantes recherches personnelles, dans le travail de Verrière (*Reflux pyélo-veineux. Absorption intrarénale*, imp. de Trévoux, 1933).

SUR LA PRÉSENCE CONSTANTE DE NODULES GANGLIONNAIRES INTERCALÉS SUR LE TRAJET DES LYMPHATIQUES DES MUSCLES DU DOS DE L'HOMME

par

R. Bolté (de Montréal).

(Cette communication paraîtra ultérieurement, en Recueil de faits, dans les ANNALES D'ANATOMIE PATHOLOGIQUE.)

DEUX CAS DE LÉSION DES VAISSEAUX DU COU

par

P. Huard.

OBSERVATION I. — ULCÉRATION DE L'ARTÈRE FACIALE DANS UN PHLEGMON PÉRIMANDIBULAIRE; LIGATURE A DISTANCE DE LA CAROTIDE EXTERNE; GUÉRISON. — E... (G.), vingt et un ans, est atteint de carie de la grosse molaire inférieure droite et des deux dents anté-jacentes. Très pusillanime, le malade s'est refusé, jusqu'ici, à l'extraction des dents malades, et c'est avec un gros ostéo-phlegmon en imminence de fistulisation cutanée qu'il entre, le 3 décembre 1932, dans le service de notre maître, M. Botreau-Roussel, à l'hôpital Michel-Lévy. Suivant les données de Sébileau, nous décidons d'évacuer l'abcès qui efface complètement le sillon gingivo-buccal, par un drainage endo-buccal, suivi de l'extraction des dents malades. Sous anesthésie locale, effondrement du foyer purulent à la pince de Kocher et expression de l'abcès qui donne une cuillerée à café de pus. Le malade se lave la bouche et tout paraît terminé lorsque survient une hémorragie d'abord insignifiante, puis malgré des lavages de bouche, abondante et inquiétante. Par la petite plaie muqueuse, sourd un jet de sang de l'importance de celui de la radiale. La forcipressure échoue à trois reprises; le tamponnement par une mèche, l'ergotine, n'arrêtent pas l'hémorragie, pas plus que la compression sur le bord inférieur du maxillaire de la faciale qui est évidemment atteinte. Il est à ce moment 19 h. 30, et il nous paraît très imprudent de laisser le malade passer la nuit dans cet état.

Après blocage du plexus cervical et infiltration de la région carotidienne, incision de ligature de la carotide externe suivie de la découverte de deux gros troncs veineux thyro-facio-linguaux qui sont sectionnés entre deux ligatures. Les plans de clivages carotidiens s'ouvrent alors largement et le trépied carotidien apparaît. Le bulbe est gros, il donne naissance à la thyroïdienne supérieure et à la linguale. Pour éviter de l'enserrer, on lie la carotide externe au-dessus de la linguale. Puis on lie séparément linguale et thyroïdienne supérieure. Suture totale sur drain.

A la suite de cette triple ligature, l'hémostase est acquise immédiatement et définitivement. Le lendemain, les trois dents du malade sont enlevées sous anesthésie générale au chlorure d'éthyle. La réunion de la plaie est complète au huitième jour et le malade sort complètement guéri le 28 décembre 1932. A noter une dysphagie et une dysphonie transitoire dans les deux ou trois jours qui ont suivi l'opération.

OBSERVATION II. — HÉMORRAGIE CAROTIDIENNE GRAVE; FORCIPRESSURE DE LA CAROTIDE PRIMITIVE ET DE LA CAROTIDE EXTERNE; GUÉRISON. — N..., vingt-cinq ans, reçoit, le 1er novembre 1933, à 16 heures, à Tong (Tonkin), un coup de couteau (lame de 9 centimètres) dans la région carotidienne gauche; une hémorragie importante se produit et le blessé arrive à l'hôpital de Lanessan, à Hanoï, à 20 heures, avec le diagnostic de section de la carotide externe gauche. Malgré l'application d'un tamponnement et d'un garrot, le blessé est couvert de sang, mais son pouls est encore perceptible. La plaie traumatique, longue de 1 cm. 5 à 2 centimètres est à cheval sur le bord postérieur du sterno-mastoïdien, à quatre travers de doigt au-dessus de la pointe de la mastoïde. Elle est aussitôt fermée par deux agrafes de Michel. Malgré cela, un énorme jet de sang artériel jaillit entre les agrafes, comme on déplace le malade pour le débarrasser de son pansement. A grand'peine, l'hémorragie est arrêtée par compression digitale et par l'application de nouvelles agrafes de Michel. On voit alors le cou se gonfler sous la tension d'un volumineux hématome qui s'étend de l'angle de la mâchoire à deux travers de doigt au-dessus de la clavicule. Puis le pouls se ralentit et une sorte d'hémostase provisoire paraît s'établir par syncope. On en profite pour injecter 1 litre de sérum salé sous-cutané, un litre de sérum salé intra-veineux et 30 centimètres cubes d'huile camphrée. On fait ensuite une anesthésie loco-régionale du cou, para-vertébrale et carotidienne. L'intervention, commencée par une grande incision pré-sterno-mastoïdienne avec section du chef sternal du sterno-mastoïdien, conduit sur des tissus infiltrés de sang où il est extrêmement difficile de se reconnaître. En particulier, les muscles sous-hyoïdiens sont comme peints en noir, les veines jugulaires superficielles sont distendues et de la grosseur du petit doigt. Au moment où l'on ouvre la gaine du sterno-hyoïdien pour poser une ligature élastique sur la carotide primitive, une hémorragie impressionnante de sang rutilant se produit dans le haut de l'incision. Des essais de tamponnement et de forcipressure ne permettent pas d'obtenir une hémostase correcte; d'autre part, le blessé s'agite et il faut se résoudre à lui donner quelques gouttes de chlorure d'éthyle qui provoquent aussitôt des troubles respiratoires et du cornage. L'hémorragie continuant d'une façon extrêmement grave, on se résout, sans enthousiasme, à placer des pinces dans la partie haute de la plaie, sous la parotide, sur ce qui paraît être les deux bouts de la carotide externe sectionnée à son origine. Le sang coulant toujours, on place une pince plus basse qui étreint la carotide primitive. L'hémostase est alors complète. On essaie de remplacer une des pinces supérieures par un catgut. Mais une nouvelle et importante hémorragie a lieu. On se borne alors à tamponner la plaie, à la réunir par quelques fils de fer et à laisser 3 pinces à demeure. L'état du blessé est extrêmement grave, sa respiration est stertoreuse; on a l'impression soit de troubles cérébraux consécutifs à l'occlusion brutale des carotides, soit de troubles respiratoires, dus à la contusion du pneumogastrique, car le réflexe de Babinski est normal. Petit à petit, sous l'influence de l'oxygène sous-cutané (500 centimètres cubes), de l'huile camphrée et du sérum physiologique intra-veineux (1 litre 500), le pouls revient, le blessé sort de sa torpeur et peut répondre par des signes de tête aux questions qu'on lui pose. Un pansement compliqué et très serré fixe les pinces à demeure, de façon immuable. Ces pinces, incessamment animées du battement des gros vaisseaux, sont enlevées au bout de soixante-douze heures, sans incident. La plaie s'est réunie par seconde intention et était presque complètement fermée à la fin de janvier.

Dès les premiers jours qui ont suivi l'opération, le pouls temporal avait disparu. Nous avons essayé de nous renseigner sur l'état de la carotide interne, en faisant rechercher ses battements sur la paroi pharyngée et en faisant examiner le fond de l'œil. Il n'y avait, à ce sujet, aucune différence entre le côté malade et le côté sain. Par contre, les suites opératoires ont été troublées par l'apparition de deux séquelles :

1° Torticolis, dû à la rétraction du sterno-mastoïdien, sous l'influence de la suppuration.

2° Dysphonie en voie d'amélioration.

Un examen fait par notre collègue, M. Gautron, a montré qu'il s'agissait d'une paralysie totale de la corde vocale gauche, conséquence de la forcipressure de la carotide primitive qui a atteint, en même temps, le tronc du pneumogastrique.

Le malade n'accuse jusqu'ici aucun trouble cérébral résultant de la diminution brusque de la circulation encéphalique. En effet, l'examen pratiqué le 30 décembre 1933 (soixante jours après l'accident) ne révèle rien de particulier au point de vue nerveux. Il n'y a pas de troubles du langage ni diminution de la mémoire et de l'intelligence; pas d'aphonie. Le malade se rappelle de toutes les circonstances de son agression et les raconte correctement. A la face, tout est normal. Pas de déformation oblique ovalaire de la bouche, ni déviation de la langue et du voile du palais. Le malade peut souffler et siffler correctement. Pas d'inégalité pupillaire. Le signe d'Argyll Robertson est négatif. Le facial n'est pas atteint. Aux membres supérieurs, on n'observe pas de troubles de la trophicité ni de la mobilité. La force musculaire est conservée. Le dynamomètre indique : 100 divisions à droite, 95 divisions à gauche.

Les mensurations donnent : 1° Circonférence du bras à 8 centimètres de l'épitrochlée : 29 centimètres du côté droit, 29 centimètres du côté gauche.

2° Circonférence de l'avant-bras à 8 centimètres au-dessous de l'épitrochlée : 27 centimètres du côté droit, 27 centimètres du côté gauche.

Pas de troubles vasculaires après examen oscillométrique. Les réflexes olécranien et radial sont normaux. En ce qui concerne les membres inférieurs, la démarche est normale. Pas de troubles de la station ni de la coordination. Aucun trouble de la trophicité et de la motricité n'est constaté. La force musculaire est conservée. La résistance aux mouvements provoqués n'est pas sensiblement modifiée; pas d'abaissement du pli fessier ni déviation du sillon interfessier. Les réflexes rotuliens sont vifs des deux côtés. Les autres réflexes : achilléen, crémastérien, pédieux, sont normaux.

Pas de trépidations épileptoïdes. Le signe de Barré est négatif. Absence de troubles de la sensibilité et de la motricité.

Les mensurations donnent :

1° A la cuisse, à 15 centimètres au-dessus de l'interligne articulaire : M. G., 49 centimètres; M. D., 49 centimètres.

2° Au mollet, à 8 centimètres au-dessous de la pointe de la rotule : M. D., 36 centimètres; M. G., 36 centimètres.

Pas de troubles sphinctériens.

Le torticolis, très accentué, dont était atteint le blessé, a été traité avec succès par l'excellente méthode d'Ombrédanne (fixation du membre supérieur du côté sain, sur la tête, par un bandage plâtré). Il ne reste, de ce côté, aucune séquelle.

Quant à la dysphonie, elle s'est améliorée progressivement, grâce à l'hyperactivité de la corde vocale saine. Elle est réduite à des proportions infimes. Le malade est sorti complètement guéri le 31 janvier 1934.

Ces deux observations sont d'un intérêt inégal. La première est un exemple d'ulcération de l'artère faciale dans un foyer phlegmoneux odontopathique péri-mandibulaire. D'après la thèse de Truffert (Paris, 1919), qui reflète à ce sujet les idées de Sébileau, une telle ulcération est très rare. Quoi qu'il en soit, l'hémostase put être facilement faite à distance en tissus sains. Dans la deuxième observation, ce travail dut être fait, au contraire, en plein foyer traumatique, avec une technique beaucoup moins correcte. A ce propos, nous rappellerons les règles suivantes, basées sur l'expérience d'un certain nombre de débridements des plaies du cou.

a) La plupart du temps, l'anesthésie loco-régionale, avec blocage des

racines cervicales et infiltration de la région carotidienne, est très suffisante pour explorer la région et lier, le cas échéant, les gros vaisseaux. Bien mieux que l'anesthésie générale, elle sauvegarde les nerfs du cou, en particulier l'hypoglosse qui, d'après ce que nous avons vu, dans les expertises d'anciens blessés de guerre, n'a pas toujours ce bonheur. De plus, on peut employer la position demi-assise, ce qui vide la jugulaire.

b) La technique la plus simple de découverte de la carotide externe nous paraît être celle imaginée par Montagné; elle nous a donné toute satisfaction (obs. I).

c) La meilleure technique de découverte de la carotide primitive nous paraît être celle de Marcellin Duval, caractérisée par :

1° La section sous-cutanée ou transcutanée du chef sternal du sterno-mastoïdien.

2° Le cheminement à travers la gaine du sterno-hyoïdien, ou mieux du sterno-thyroïdien, muscle satellite profond de la carotide primitive.

3° L'ouverture de la gaine vasculaire le plus près possible de la trachée (excellent repère), lorsque l'opéré est calme et qu'il n'y a pas de stase veineuse. Cette technique a l'avantage de placer le champ opératoire hors de la jugulaire interne qui recouvre, sur le vivant, les deux tiers externes de la carotide primitive.

4° La forcipressure des vaisseaux carotidiens, rejetée avec raison par tous les auteurs en raison de ses dangers pour les nerfs et de son action offensante sur les parois artérielles, garde néanmoins certaines indications rares. Elle permet immédiatement de sauver la vie du blessé. Secondairement, elle permet d'assurer une hémostase de bonne qualité, si les pinces sont enlevées avec les règles précises et si efficaces énoncées par les chirurgiens d'autrefois.

Notre seconde observation s'ajoute à celles récentes de Lecercle, Pollet et Decherf et de Brocq, pour témoigner de l'innocuité de l'occlusion de la carotide primitive, dans certains cas heureux. Il est vrai que, ne pouvant faire de transfusion sanguine (Worms), nous avons injecté une dose énorme de sérum salé (3 lit. 5) pour parer aux accidents nerveux que l'hémorragie considérable subie par le blessé faisait redouter.

En dehors de ces précautions, il nous semble que la vraie méthode, pour éviter les accidents graves de la ligature de la carotide primitive, est l'occlusion progressive de ce vaisseau. Smoler, dans un travail déjà ancien (« La ligature de la carotide primitive », *Beitz. z. Klin. chir.*, 1913), donne la statistique suivante :

a) Ligature de la carotide primitive sans étranglement préalable : 3 cas, dont 2 morts avec accidents cérébraux.

b) Ligature de la carotide primitive après compression préalable : 7 cas, tous suivis de succès.

Plus récemment, Sussi (*Ann. Italiani di Chir.*, 1932), s'appuyant sur une série d'expériences, estime que la compression préalable du vaisseau ou sa ligature progressive avec une lanière faite d'un segment de veine, constituent d'excellentes précautions. Dans l'ignorance où nous restons de la pathogénie exacte des accidents cérébraux consécutifs à la ligature carotidienne, la transfusion de sang ou l'injection massive de sérum sont des moyens à ne pas négliger. La transfusion du sang a été conseillée par Worms. On devra y recourir chaque fois qu'on le pourra.

GANGLION TUBERCULEUX ENDO-TRACHÉAL

par

J. Paviot, H. Jarricot et A. Guichard.

Nous avons eu récemment l'occasion de rencontrer, à l'autopsie d'une malade, une tumeur intra-trachéale qui, à l'examen histologique, se révéla comme étant un ganglion lymphatique en voie de transformation tuberculeuse. Le cas, du fait de sa rareté, nous a paru digne d'être signalé.

Il s'agissait d'une malade de soixante-dix ans, entrée dans le service de l'un de nous pour asystolie avec anasarque. L'autopsie montra des infarctus rénaux et pulmonaires, un rétrécissement mitral serré avec endocardite pariétale en évolution. L'aorte était normale et les poumons indemnes de toute lésion tuberculeuse récente ou ancienne. Le médiastin, libre, ne paraissait pas contenir de ganglions anormalement développés. Mais la trachée, ouverte par hasard, présentait à son intérieur une tumeur saillante.

Cette *tumeur intra-trachéale* s'insère sur la paroi antérieure du conduit aérifère, à 3 centimètres environ au-dessus de la bifurcation trachéo-bronchique. Arrondie et lisse, bien limitée et parfaitement régulière, du volume d'une grosse noisette environ, cette masse revêt une forme sensiblement ovalaire, à grand axe oblique en bas et à droite. De coloration gris bleuâtre, elle ne fait qu'une légère saillie, d'un demi-centimètre environ, dans la cavité trachéale.

Une traction exercée par une pince sur cette tumeur la mobilise facilement et la montre réunie à la trachée par un fin pédicule conjonctif qui disparaît, entre deux anneaux cartilagineux, par un orifice arrondi. On voit ainsi le pédicule se tendre et se déplacer lors des essais de traction sur la tumeur, comme s'il la réunissait à d'autres formations tumorales situées en dehors de la trachée.

Celle-ci est, en effet, cernée de toutes parts, sur sa surface extérieure, par de petites masses arrondies juxtaposées, dont chacune a le volume d'un gros pois, et qui semblent correspondre à des ganglions. A la coupe, en effet, la tumeur endo-trachéale et les formations péri-trachéales se présentent avec la même consistance et le même aspect tigré, jaune chamois, parsemé de taches foncées verdâtres.

L'examen histologique apporte les renseignements suivants :

1° *Les masses péri-trachéales* répondent à des ganglions lymphatiques; l'un d'entre eux est sain; le second présente une vaso-dilatation marquée avec tuméfaction réticulo-endothéliale, il est réuni à la trachée par un pédicule conjonctif formé de graisse et de vaisseaux. Le troisième montre des zones étendues de tissu épithélioïde avec très nombreuses cellules géantes de Langhans, mais sans foyer caséeux.

2° *La trachée* présente un cartilage, des glandes, un chorion et un épithélium de revêtement parfaitement normaux.

3° Sur une coupe transversale intéressant la trachée, les deux tumeurs intra et péri-trachéales, ainsi que leurs pédicules, on voit que la *tumeur endo-trachéale* est de même formée par un ganglion lymphatique, contenant des plages épithélioïdes étendues, pures ou parsemées de nombreuses cellules géantes de Langhans, mais sans caséum. Le tissu lymphoïde contient quelques plasmocytes et quelques corps de Russel. Une capsule conjonctive mince entoure le ganglion.

Celui-ci est relié à la trachée par un pédicule formé de tissu conjonctif lâche, sans éléments lymphoïdes et contenant une grosse veine de structure normale.

Ainsi donc, il s'agissait bien d'un ganglion endo-trachéal en voie de transformation tuberculeuse. Le cas n'a que la valeur d'une curiosité anatomique et ne saurait prêter à de longues considérations.

En effet, la tumeur fut découverte par hasard à l'autopsie lors de l'ouverture de la trachée; elle n'avait donné lieu vraisemblablement, pendant la vie, à aucun signe révélateur, car la cyanose et la dyspnée de notre malade s'expliquaient suffisamment par le degré avancé de l'asystolie.

Sans doute, l'ouverture secondaire d'un ganglion tuberculeux dans le conduit trachéal est un fait connu, et nous-même en avons récemment publié un cas (1). Mais il est exceptionnel de voir un ganglion lymphatique sain ou tuberculeux naître à l'intérieur de la trachée et simuler une tumeur primitive de ce conduit. Les traités ne signalent pas cette éventualité et aucun fait semblable n'a été publié, à notre connaissance, durant ces trente dernières années. La rareté d'un tel fait n'est peut-être que relative; elle tient sans doute à ce que l'examen systématique de la trachée est souvent négligé au cours des autopsies. En 1907, il est vrai, Bellissen (2) observa une tumeur isolée du conduit aérifère, au cours d'une adéno-lipomatose généralisée; il s'agissait peut-être d'un ganglion endo-trachéal; mais le fait, diagnostiqué par le seul examen endoscopique, n'eut pas de vérification anatomique.

De plus, nous pensons qu'il s'est agi dans notre cas d'un ganglion endo-trachéal primitivement normal, mais secondairement tuberculisé. L'absence de caséum dans le ganglion, la limitation des zones tuberculoïdes et la conservation d'une grande partie du parenchyme lymphoïde sont en faveur de cette manière de voir, et ainsi l'évolution de la tuberculose ne pourrait pas être regardée comme responsable de la situation ectopique du ganglion à l'intérieur du canal aérien.

A l'ouverture de celui-ci, nous crûmes avoir affaire à une tumeur bénigne, en raison des contours arrondis et nets, de la surface lisse et du pédicule de la masse tumorale. Tout juste la ceinture ganglionnaire péri-trachéale nous fit-elle faire quelques réserves sur la nature exacte de la formation observée, dont l'examen histologique put seul nous affirmer la véritable signification.

A propos de cette observation se pose le même problème pathogénique qu'au sujet des goitres intra-trachéaux (3) : le ganglion lymphatique est-il né primitivement à l'intérieur de la trachée ou n'est-il simplement qu'une expansion des adénopathies péri-trachéales ? L'importance de ces dernières, la présence d'un fin pédicule qui les relie à la masse endo-trachéale, l'orifice de perforation visible entre les anneaux cartilagineux, sont autant d'arguments en faveur de la seconde théorie; en tout cas, le développement d'un ganglion lymphatique à l'intérieur de la trachée ne

(1) Paviot (J.), Levrat (M.) et Guichard (A.) : « Les fistules œsophago-trachéales d'origine tuberculeuse. » (*Arch. des Mal. de l'App. digest.*, janvier 1933.)

(2) Bellissen : « Adénome de la trachée chez un malade atteint d'adéno-lipomatose généralisée. » (*Rev. de Lar.*, II, 1907, p. 70.)

(3) Ruter : « Le goitre intra-trachéal. » (*Ann. d'O.-R.-L.*, II, 1932, p. 1319.)

saurait étonner si l'on pense à la mutabilité du tissu lympho-conjonctif et aux remaniements incessants que lui infligent les causes morbides.

Telles sont les quelques réflexions auxquelles peut prêter le cas qui nous occupe; il apporte ainsi une contribution à l'étude anatomique des tumeurs bénignes de la trachée, ainsi qu'au problème de la néoformation de ganglions lymphatiques dans l'organisme.

KYSTE ÉPIDERMOÏDE DE LA PEAU DU SEIN

par

Mégnin et Laffargue.

Mme C..., cinquante ans, consulte, au début de décembre 1933, pour une tumeur du sein (malade du docteur Roffo).

L'affection paraît avoir débuté insidieusement au milieu de l'année 1930. Au début de 1931, la malade présentait, au niveau du quadrant inférieur du sein droit, une tumeur d'allure kystique, du volume d'un œuf de pigeon. Ce kyste, ouvert au thermocautère, laissa s'écouler, pendant une dizaine de jours, une sérosité sanglante, pour s'effacer et disparaître entièrement (?). Mais la région restait sensible à la pression.

En novembre 1933, la patiente constate sa réapparition. Rapidement, il se fistulise, donnant issue à une sérosité sanguinolente.

Actuellement (décembre 1933), on remarque sous le mamelon droit, occupant presque tout le quadrant inférieur du sein, une masse dure, rénitente. Du volume d'un œuf de pigeon, la palpation la délimite imparfaitement du tissu glandulaire voisin. Elle adhère aux téguments au niveau de la fistule qui siège dans le sillon sous-mammaire, sur la verticale passant par le mamelon. Mais la peau, tout autour, se plisse aisément. La tumeur roule sur le gril costal.

La pression exercée au niveau de la lésion est assez douloureuse. Pas d'adénopathie décelable dans l'aisselle.

On enlève la tumeur en passant en plein tissu mammaire, nettement à distance de la lésion.

La cicatrisation est actuellement complète (début de janvier).

Pièce n° 4523, du Laboratoire d'Anatomie pathologique (professeur Poujol). — *Aspect macroscopique.* — Elle crie sous le couteau et sa coupe présente l'aspect blanchâtre, charnu, infiltrant d'un néoplasme.

Examen histologique. — 1° Un épithélium kératinisé avec formations pilo-sébacées limite la partie de la coupe correspondant à l'extérieur. Du tissu cellulo-adipeux, en réaction inflammatoire, marque le pourtour du nodule tumoral.

2° Celui-ci, à quelques millimètres de la surface, est constitué par une cavité kystique.

Sa paroi est formée de tissu conjonctif jeune en continuité avec le chorion du revêtement malpighien précédemment décrit, chorion scléreux et riche en fibres élastiques.

Un épithélium malpighien kératinisé la recouvre sur le tiers de son étendue environ. On y distingue une assise de cellules basales sur laquelle s'édifient plusieurs assises de cellules spinales évoluant vers la kératinisation; nombreuses strates kératinisées.

Le reste du kyste apparaît dépourvu de tout revêtement épithélial.

3° Tout autour, de nombreux capillaires de type embryonnaire avec manchon

de polynucléaires, lymphocytes, histiocytes et surtout plasmocytes, attestent l'importance de l'inflammation.

La bande d'épithélium n'est pas brusquement interrompue de part et d'autre. Sur les parties latérales, de nombreux macrophages unis ou plurinucléés, à protoplasme parfois vacuolaire, désunissent et détruisent les cellules malpighiennes, puis, très vite, prennent leur place.

4° La lumière du kyste est comblée par des masses agglomérées de cellules macrophagiques et d'amas conjonctifs suppurés. Quelques strates de kératine, desquamés de l'épithélium malpighien.

5° Sur d'autres préparations, on retrouve ce même tissu de granulation avec un amas important de cellules géantes à protoplasme ésosinophile pourvu de nombreux noyaux (de 4 à 10 environ), dont quelques-unes contiennent des débris kératinisés.

6° Nous notons l'absence totale de toute formation glandulaire de type mammaire.

7° Une coloration au scharlach ne nous a pas montré d'infiltration graisseuse ou cholestérinique.

En résumé : *a)* Dans l'hypoderme du sein s'est édifié un kyste à revêtement épidermique. Une suppuration secondaire, ou peut-être une réaction de tissu ambiant contre ce corps étranger, a détruit une grande partie de la paroi kystique.

b) Un plan de clivage cellulo-adipeux le sépare du reste de la glande.

c) Il n'y a pas trace de tissu mammaire à l'intérieur de ce plan de clivage.

Cette tumeur incluse dans le voisinage immédiat de la glande mammaire lui est étrangère. Il s'agit d'un kyste épidermoïde banal de la peau du sein. Il est permis de se demander s'il n'en est pas quelquefois ainsi pour certaines tumeurs données, à tort pensons-nous, comme tumeurs à tissu hétérotopique de la glande mammaire.

RÉSULTATS ÉLOIGNÉS D'UNE DOUBLE AMPUTATION ASTRAGALO-CALCANÉENNE

par

Montagné et Leitner.

Modification de l'amputation de Chopart, l'amputation astragalo-calcanéenne, c'est-à-dire la section à la scie de la tête astragalienne et de la grande apophyse calcacéenne, fut pratiquée par Roux, Blasius, Kern, Jager, Velpeau, Mayor, Fergusson, soit systématiquement, soit par nécessité, devant le manque d'étoffe plantaire. Aussi, M. Durand la nomme amputation de Roux ou de Blasius.

Ayant eu l'occasion de voir un homme chez qui avait été pratiquée, de nombreuses années auparavant, une double amputation astragalo-calcanéenne, et ayant pu étudier anatomiquement les moignons à la suite du décès, nous avons fait les constatations suivantes. Signalons d'abord que les moignons étaient assez semblables du point de vue clinique, radiographique, anatomique, pour que nous ne fassions pas de différences dans la description entre l'un et l'autre.

ASPECT DU MOIGNON. — C'est celui d'un Chopart, après renversement; mais le corps de l'astragale, amputé de son col, fait une saillie en encorbellement au-dessus d'une voûte très creuse due à la résection de la grande apophyse du calcanéum (fig. 1). La peau est saine partout, sauf au niveau de la région antérieure où elle est gaufrée, cicatricielle. Il est vraisemblable que c'est par suite du manque d'étoffe que le chirurgien a choisi ce procédé.

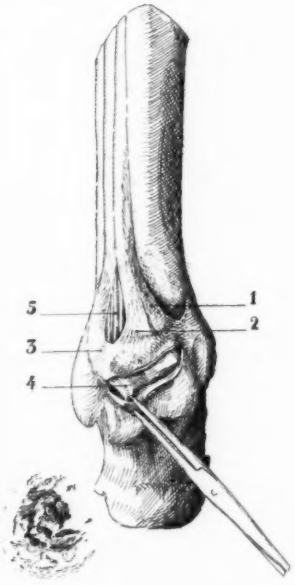

FIG. 1.

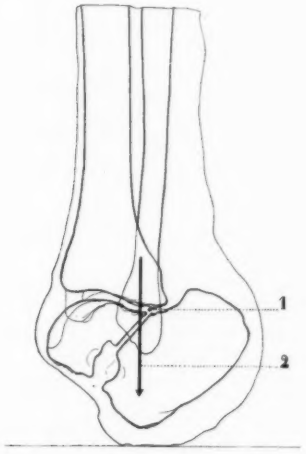

FIG. 2.

FIG. 1. — *Aspect du moignon après dissection de la peau.*
La sangle, constituée par la fusion des tendons des muscles antéro-externes avec les ligaments plantaires, est sectionnée devant l'astragale. La pince éverse la lèvre inférieure du plan fibreux et la tête de l'astragale est ainsi visible. A gauche, reproduction de l'empreinte cutanée de la partie portante du moignon.
1, tendon du jambier antérieur. 2, tendon de l'extenseur propre du gros orteil. *3*, tendon de l'extenseur commun des orteils. *4*, tête de l'astragale. *5*, vaisseaux et nerfs tibiaux antérieurs.

FIG. 2. — *Calque de la radiographie de profil.*
1, néarthrose. 2, ligne des pressions efficaces.

RÉSULTATS FONCTIONNELS. — Cet amputé portait deux appareils prothétiques rudimentaires avec appui principal sur la partie haute du squelette jambier et appui terminal accessoire. L'empreinte de l'extrémité du moignon, reproduite sur la figure 1, montre que l'appui s'inscrit dans une pièce de vingt

francs, sans en couvrir régulièrement toute la surface. La peau de l'extrémité portante du moignon était épaisse, calleuse. La marche se faisait à l'aide de deux cannes et cet homme était un infirme.

RADIOGRAPHIE. — Le cliché de profil (fig. 2) montre que l'astragale a dépassé les limites normales de sa rotation d'arrière en avant, et que son bord postérieur est venu sous le bord postérieur du plateau tibial, ce qui est physiologiquement impossible normalement. Le calcanéum, basculé en arrière et en haut, est venu se mettre également en rapport partiellement avec la partie postérieure de la mortaise tibiale. Le bord antéro-inférieur calcanéen appuie sur le sol. Parmi les lignes de pression passant par le tibia, seule une ligne postérieure traverse une colonne osseuse jusqu'au sol : c'est la ligne qui est parallèle à la face postérieure du tibia, passe par le point déclive de la concavité : face postéro-supérieure de l'astragale, face postéro-supérieure du calcanéum et par le bord antéro-inférieur de cet os. La transmission du poids du corps est donc inégalement répartie, le tibia ne portant pas en avant ; mais l'équilibre acquis est stable, puisque les forces passent par le centre de la concavité supérieure astragalo-calcanéenne dans laquelle repose le bord postérieur du tibia. Le relèvement du calcanéum en arrière est maximum et ne peut se faire davantage sans diastase tibio-astragalienne, en avant. La radiographie de face ne montre pas de déjettement en dehors marqué de l'astragale.

DISSECTION. — A) *Parties molles.* — En avant, les tendons de la loge antéro-externe, s'étalant devant l'astragale et venant se continuer avec les ligaments plantaires, forment une fronde puissante soutenant la tête de l'astragale et formant une épaisse capsule antérieure tibio-astragalienne sous-calcanéenne (fig. 1). Elle est due à la suture, au moment de l'opération, des tendons du jambier antérieur, de l'extenseur propre, de l'extenseur commun aux puissants trousseaux fibreux plantaires gardés longs. Le ligament frondiforme partiellement conservé étale les tendons à la surface de l'astragale. Les vaisseaux et nerfs tibiaux antérieurs se perdent à la face profonde de cette sangle fibreuse. En arrière, le tendon d'Achille est tendu par les jumeaux rétractés et maintient le calcanéum dans sa position de relèvement ; cependant, sa section ne libère pas l'os ; en effet, en dedans, les tendons du jambier postérieur, du fléchisseur du gros orteil et du fléchisseur commun, dont les extrémités inférieures sectionnées au moment de l'opération se sont solidement fixées par des adhérences fibreuses dans la région du canal calcanéen, contribuent, par la rétraction de leur muscle, à maintenir le calcanéum dans sa position nouvelle, et ce n'est qu'en les sectionnant également que l'on peut faire exécuter des mouvements dans l'articulation du coude-pied, qui, avant, était bloquée. Les vaisseaux du canal calcanéen, bien qu'entourés de tissu fibreux, sont perméables dans toute l'étendue du canal calcanéen. En dehors, les tendons des péroniers sont fixés par des adhérences lâches derrière la malléole externe.

B) *Articulations.* — Après section des tendons rétractés, des mouvements sont donc possibles dans la tibio-astragalienne. L'ouverture de cette articulation montre qu'il s'est formé, à l'intérieur, une néarthrose entre le bord postérieur du tibia d'une part, l'astragale et le calcanéum d'autre part. Le bord postérieur du tibia s'est émoussé, arrondi. Le bord postérieur de l'astragale a disparu, s'est éculé, creusé et forme, avec une portion de la face postéro-supérieure du calcanéum, une gouttière transversale dans laquelle repose le bord postérieur du tibia ; au fond de cette gouttière, parallèlement à elle, se trouve l'interligne astragalo-calcanéen. Toutes les surfaces en contact sont encroûtées d'un cartilage, très blanc, de néoformation. Cette néarthrose est à l'intérieur de l'articulation tibio-astragalienne dont la capsule, à chaque extrémité interne et externe de la néarthrose, s'est épaissie en deux épais ligaments latéraux. Les autres articulations n'offrent pas de particularités importantes.

Il est intéressant de noter que l'équilibre et la solidité d'un bon appui ne sont possibles que dans la situation où se sont mis, par adaptation, les os de la jambe et de l'arrière-pied. Si l'on fait effectuer à l'astragale un relèvement par rotation en arrière, l'appui normal sur le tibia le ramène invinciblement à la position décrite, qui supporte les plus fortes pressions. Une seule position donne un appui très solide avec large surface de contact avec le sol, c'est la bascule complète de l'astragale dont la tête prend alors appui horizontal, ce qui amène le calcanéum à devenir vertical; mais on n'arrive à cette position qu'en luxant complètement l'astragale, ce à quoi s'oppose en particulier la puissante fronde préastragalienne. Dans ces conditions, on voit que le renversement du calcanéum est dû au fait que le pilon tibial, dont le centre de pression est normalement un peu en arrière du centre de figure de la surface articulaire tibiale (Destot), a glissé peu à peu sur la pente postérieure du dos astragalien, jusqu'à ce que le bord postérieur du tibia ait rencontré la concavité astragalo-calcanéenne où il s'est emboîté d'une façon stable, la gouttière étant elle-même à l'aplomb d'un appui inférieur solide sur le sol (bord antéro-inférieur du calcanéum). Ce mouvement a fait tourner l'astragale en avant et monter du même coup le calcanéum en arrière. L'équilibre et l'appui ont été de ce fait satisfaits. Les tendons postérieurs, relâchés d'abord par l'ascension du calcanéum, se sont rétractés peu à peu et ont fixé la position nouvelle.

Nous voyons donc qu'il s'est produit à la longue, dans nos deux moignons d'astragalo-calcanéenne, des déformations semblables à celles que l'on rencontre presque toujours dans les résultats éloignés des médio-tarsiennes, ce qui était à prévoir, l'opération de Roux « étant identique et ne donnant lieu, quant à son utilisation, à aucune considération spéciale » (M. Durand). Bien qu'exigeant un lambeau un peu moins grand que pour une médio-tarsienne, comme elle, l'astragalo-calcanéenne est en opposition avec toutes les lois de la statique du membre inférieur, et quelque grande que soit la faculté d'adaptation de la nature dont nous avons eu ici des preuves, elle ne donne que de mauvais résultats. Aussi n'est-elle jamais employée, puisque la possibilité de choisir entre le Ricard, la sous-astragalienne ou la Syme, empêche même d'y songer.

C'est du reste l'extrême rareté des résultats éloignés de cette opération qui nous a amenés à étudier de près ces deux moignons qui présentaient quelques particularités intéressantes, valables d'ailleurs également pour le Chopart.

INSERTION ANORMALE DU TENDON DU GRAND DORSAL

par

J. Delmas et R. Soulier.

Les auteurs qui se sont occupés des anomalies musculaires ont tous signalé la fréquence relative des faisceaux surnuméraires du grand dorsal. Depuis l'Achselbogen classique jusqu'au dorso-épitrochléen, il semble qu'entre ces deux points extrêmes le grand dorsal ait pu pré-

senter toutes les variétés intermédiaires d'insertion supplémentaire. La pièce que nous vous présentons et la planche qui illustre notre communication nous paraissent dignes d'intérêt par l'individualisation de cette insertion supplémentaire en un muscle très net, et par la dissociation curieuse qu'elle entraîne dans la constitution du tronc du radial.

En l'espèce, la région péri-scapulaire et axillaire droite est normale en tous points. Mais, au moment où le tendon du grand dorsal surcroise

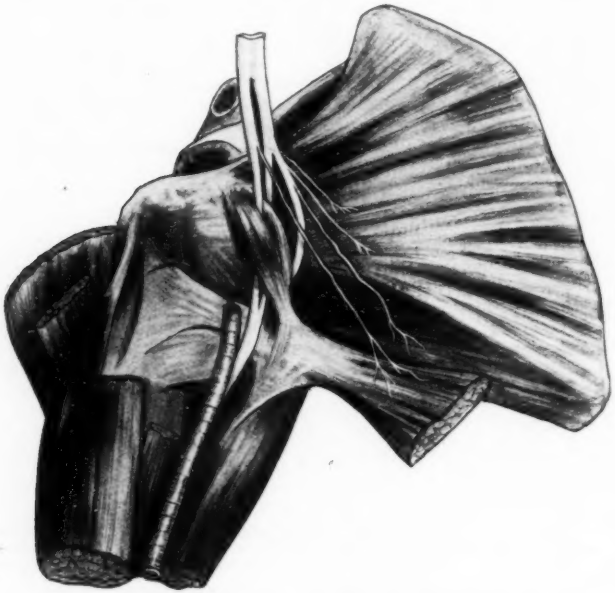

Insertion anormale du tendon du grand dorsal.

le tendon du grand rond, il émet, par ses deux bords supérieur et inférieur, deux formations anormales, situées dans le prolongement l'une de l'autre et qui donnent à l'ensemble l'apparence d'une croix dont la branche horizontale est représentée par le tendon normal du grand dorsal.

L'expansion inférieure, purement aponévrotique, va se perdre dans le muscle triceps. Elle représente manifestement le vestige fibreux d'un muscle dorso-épitrochléen.

L'expansion supérieure est beaucoup plus nettement différenciée. Il s'agit en l'espèce d'un muscle volumineux et bien isolé. Son insertion inférieure se fait par un tendon qui se fixe sur le bord supérieur et la face antérieure du tendon du grand dorsal, et perpendiculairement à lui.

Son tendon supérieur s'insère sur la capsule articulaire, au-dessous du foramen ovale de Weibrecht et au niveau du ligament sus-gléno préhuméral, ou, plus exactement, sur la partie correspondante du tendon du sous-scapulaire, à ce niveau adhérent à la capsule. Nous pensons pouvoir qualifier ce muscle de « dorso-capsulaire ».

Le ventre musculaire est plaqué contre le muscle sous-scapulaire qu'il surcroise perpendiculairement, et traversé par une racine du nerf radial. Le tronc du radial ne se constitue, en effet, comme nerf qu'au-dessous de ce muscle. Au-dessus, le tronc secondaire postérieur est encore constitué par deux faisceaux nerveux indépendants. L'externe traverse le muscle anormal dorso-capsulaire après avoir émis le nerf du grand dorsal; l'interne, qui donne les filets du sous-scapulaire, du grand rond et le tronc du circonflexe, passe en dedans du muscle surnuméraire. Il ne rejoint le tronc externe qu'au-devant du tendon du grand dorsal.

Il est possible de suivre des fibres directes reliant, au-devant du tendon du grand dorsal, le muscle dorso-capsulaire à l'expansion dorso-épitrochléenne.

Enfin, dernier détail, invisible sur la planche, la face postérieure du tendon du grand dorsal donne naissance à une expansion fibreuse, résistante, qui va se fixer sur le grand rond.

Le tendon du grand dorsal représente ainsi le centre d'un véritable carrefour musculo-tendineux limitant ses déplacements dans tous les plans de l'espace.

Il ne nous a pas été possible d'isoler le filet nerveux destiné au muscle dorso-capsulaire.

Le Gérant : F. AMIRAULT. NIORT. — IMP. TH. MARTIN.